·临床研究论著·

关节镜下清理联合调强放疗治疗膝关节弥漫型色素沉着绒毛结节性滑膜炎的临床研究

陈建[1] 刘俊才[1] 叶苏娟[2] 黎红霞[2] 李忠[1] 唐宇[1] 程宇翔[1] 雷蕾[3] 陈歌[1]

【摘要】 **目的** 评估分析关节镜下清理联合术后调强放疗治疗膝关节弥漫型色素沉着绒毛结节性滑膜炎(diffuse pigmented villonodular synovitis,DPVNS)的疗效与安全性。**方法** 回顾性分析2013年7月至2018年12月我院收治的59例膝关节DPVNS病人的临床资料,其中男19例,女40例,右膝28例,左膝31例,年龄为(45.7±17.7)(18~65岁)岁,病程为1~120个月。所有病人均接受关节镜下清理并行组织病理学检查确诊。术后接受调强放疗病人21例(联合放疗组),单纯手术治疗病人38例(单纯手术组)。随访时记录病人疼痛视觉模拟量表(visual analogue scale,VAS)、Lysholm膝关节评分、国际膝关节文献委员会(the international knee documentation committee,IKDC)膝关节评估表、膝关节活动度(ROM)、术后复发及并发症情况。**结果** 病人术后随访时间为(54.3±19.5)个月(24~89个月)。所有病人术后创口均一期愈合,无术后感染。末次随访时联合放疗组复发率(0%)低于单纯手术组(18.4%),差异有统计学意义($P<0.05$)。两组病人末次随访时VAS评分、Lysholm评分、IKDC评分、膝关节ROM与术前比较,差异均有统计学意义(P均<0.05)。而两组末次随访时VAS评分、Lysholm评分、IKDC评分、膝关节ROM的组间比较,差异均无统计学意义(P均>0.05)。单纯手术组中1例病人(2.1%)出现膝关节僵硬,联合放疗组中4例病人(19.0%)出现局部皮肤色素沉着。**结论** 关节镜下清理治疗膝关节DPVNS是一种安全有效的手术方法,在本研究中术后联合调强放疗复发率更低,但远期复发率需进一步随访观察。

【关键词】 关节镜;调强放疗;弥漫型色素沉着绒毛结节性滑膜炎

Clinical Study of Arthroscopic Debridement and Postoperative Intensity-Modulated Radiotherapy in the Treatment of Diffuse Pigmented Villonodular Synovitis of Knee. *CHEN Jian[1], LIU Jun-cai[1], YE Su-juan[2], LI Hong-xia[2], LI Zhong[1], TANG Yu[1], CHENG Yu-xiang[1], LEI Lei[3], CHEN Ge[1]. [1]Department of Orthopaedics, the Affiliated Hospital of Southwest Medical University, Luzhou 646000, China; [2]Department of Oncology, the Affiliated Hospital of Southwest Medical University, Luzhou 646000, China; [3]Department of Rehabilitation Medicine, the Affiliated Hospital of Southwest Medical University, Luzhou 646000, China*

Corresponding author: CHEN Ge, E-mail: drchenge@163.com

【**Abstract**】 **Objective** To evaluate and analyze the efficacy and safety of arthroscopic debridement combined with postoperative intensity-modulated radiotherapy in the treatment of diffuse pigmented villonodular synovitis (DPVNS) of the knee. **Methods** A retrospective analysis was performed on the clinical data of 59 patients with knee DPVNS admitted to our hospital from July 2013 to December 2018, including 19 males and 40 females, 28 cases at the right knee and 31 cases at the left knee, aged (45.7±17.7) (18-65) years old, with the course of disease ranging from 1 to 120 months. All patients underwent arthroscopic debridement and histopathological examination to confirm the diagnosis. A total of 21 patients received intensity-modulated radiotherapy after surgery (combined radiotherapy group), and 38 patients received surgical treatment alone (simple surgery group). During the follow-up, the patient's pain visual analogue scale (VAS) score, Lysholm knee score, and International Knee Documentation Committee (IKDC) score, knee range of motion (ROM), postoperative recurrence and complications were recorded. **Results** The patients were followed up for (54.3±19.5) months (24-89 months). All patients had stage I wound healing without postoperative infection. At the last follow-up, the recurrence rate of the combined radiotherapy group (0%) was lower than that of the simple surgery group (18.4%), and the difference was statistically significant ($P<0.05$). VAS score, Lysholm score,

DOI:10.3969/j.issn.1674-8573.2021.06.009

作者单位:1. 西南医科大学附属医院骨科,四川泸州 646000;2. 西南医科大学附属医院肿瘤科,四川泸州 646000;3. 西南医科大学附属医院康复科,四川泸州 646000

通信作者:陈歌,E-mail:drchenge@163.com

IKDC score, knee joint ROM at the last follow-up of two groups were compared with those before surgery, and the difference was statistically significant (all $P<0.05$). There was no significant difference in VAS score, Lysholm score, IKDC score, and knee ROM between two groups at the last follow-up two groups (all $P>0.05$). One case (2.1%) in the simple surgery group had knee stiffness. In the combined radiotherapy group, 4 patients (19.0%) had local skin pigmentation. **Conclusion**　Arthroscopic debridement for the treatment of DPVNS of knee joint is a safe and effective surgical method. In this study, the recurrence rate of DPVNS of the knee by postoperatively combined intensity-modulated radiotherapy is lower, but the long-term recurrence rate requires further follow-up observation.

【Key words】　Arthroscopy; Intensity modulated radiotherapy; Diffuse pigmented villous nodular synovitis

色素沉着绒毛结节性滑膜炎(pigmented villonodular synovitis,PVNS)是一种罕见的、发生在关节滑膜、腱鞘和滑囊等部位的增生性疾病,最常见累及膝关节,其次是髋、踝、肩、肘等关节,目前发病机制尚不明确,临床表现及生物学行为复杂多样,可分为局限型(localised pigmented villonodular synovitis,LPVNS)和弥漫型(diffuse pigmented villonodular synovitis,DPVNS)[1-2]。手术切除是目前治疗PVNS的主要方法,对于LPVNS病人术后常可获得满意疗效,而由于DPVNS有较强的组织侵袭性,完全的滑膜切除术是治疗的关键,但单纯手术切除难以彻底清除,局部复发率高,且目前手术方式的选择尚存在争议,不同治疗方式术后复发率也有较大差异[3-4]。在手术治疗的基础上,已有多项研究显示术后联合放疗可降低DPVNS术后复发率[5-6]。而目前术后联合调强放疗(intensity modulated radiation therapy,IMRT)治疗DPVNS的研究较少,本研究回顾性分析和评估病人通过关节镜下清理联合术后IMRT治疗膝关节DPVNS的临床疗效及安全性。

资料与方法

一、纳入标准与排除标准

纳入标准:①病人初次诊断为DPVNS;②MRI、关节镜下检查及术后组织病理学诊断病变符合弥漫型病变;③无明显手术禁忌;④愿意接受关节镜手术治疗及愿意执行康复及随访计划并签署知情同意书;⑤年龄为18~65岁。

排除标准:①DPVNS已行手术治疗后复发病人;②DPVNS病变累及关节外组织或已侵蚀骨质病人;③合并严重的膝关节僵硬;④合并严重膝骨关节炎;⑤不能耐受手术病人。

二、一般资料

本研究收集2013年7至2018年12月于我院治疗的59例膝关节DPVNS病人,男19例,女40例;均为单侧膝关节发病,右膝28例,左膝31例;年龄为(45.7±17.7)岁(18~65岁);病程为1~120个月,中位病程时间为12个月。所有病人均接受关节镜下滑膜切除并行组织病理学检查确诊,术后根据病人是否接受局部放疗分为两组,单纯关节镜下清理治疗38例(单纯手术组),术后联合IMRT 21例(联合放疗组)。两组病人一般资料的比较见表1,差异均无统计学意义(P均>0.05)。本研究经西南医科大学附属医院临床试验伦理委员会批准(受理号:KY2021003)。

三、治疗方法

(一)手术方法

病人于全麻下取仰卧位,行膝关节腔病灶清理。建立膝关节前内侧、前外侧、后内侧、后外侧入路,充分清理病灶组织。对于常规4种入路术中清理不充分的病人,根据病灶残留部位增加相应入路,如髌上内外侧入路、半月板下表面入路、高位外侧入路,必要时可建立高位后外侧入路辅助。关节腔病灶清理后,关节腔放置血浆引流管一根,缝合创口,无菌辅料及弹力绷带加压包扎。

(二)术后常规治疗及康复

术后常规给予塞来昔布镇痛(200 mg,每日两

表1　两组病人一般资料比较

组别	例数	性别(男/女,例)	侧别(左/右,例)	年龄($\bar{x}\pm s$,岁)	病程[M(P_{25},P_{75}),月]
单纯手术组	38	15/23	19/19	46.8±12.2	12.0(6.7,30.0)
联合放疗组	21	4/17	12/9	43.2±14.1	24.0(9.0,42.0)
统计值	–	$\chi^2=2.585$	$\chi^2=0.277$	t=1.003	Z=0.825
P值	–	0.108	0.599	0.320	0.281

次)，预防下肢深静脉血栓形成。72 h内给予冰敷。术后8 h开始股四头肌收缩与踝泵练习(3~4次/日，5~10 min/次)；术后24 h拔除血浆引流管。术后第2天开始非负重主被动膝关节活动度训练(2~3次/日，每次达到最大限度)，同时指导病人负重训练(1~2次/日，5~10 min/次)。出院后2周、1、2、3、6、12个月随访指导康复训练。

(三)术后放疗

对接受放疗病人，术后3周于肿瘤科接受膝关节局部外放射治疗。采用瑞典医科达公司PRECISE高能电子直线加速器，病人取仰卧位，膝关节采用泡沫支架固定，通过CT(5 mm层厚)扫描，勾划出关节囊即为临床靶体积(clinical target volume，CTV)，CTV三维方向上外扩0.5 cm形成计划靶体积(planning target volume，PTV)，在勾划靶区的同时尽量避开腘窝的血管、神经。全程采用等中心IMRT技术，分割照射，6 MV-X线，总剂量为40 Gy，2 Gy/次，5次/周，共4周。放射治疗方案由肿瘤科医师和骨科医师共同制定，并由放疗技师实施放疗，放疗完成后定期复查血常规，并继续进行患侧肌力训练及膝关节功能锻炼。

四、评估及观察指标

所有病人术前及随访由同一名医师进行评分及记录，记录两组病人术前、末次随访时疼痛视觉模拟量表(visual analogue scale，VAS)、Lysholm膝关节评分、国际膝关节文献委员会(the international knee documentation committee，IKDC)膝关节评估表、膝关节活动度(ROM)，通过复查膝关节MRI检查判断是否复发，记录复发时间及术后是否出现并发症。

五、统计学分析

所有数据使用SPSS 23.0软件(IBM公司，美国)进行统计学分析。正态分布的计量资料采用均数±标准差($\bar{x}\pm s$)表示，非正态分布的计量资料采用中位数(M)及四分位数间距(IQR)表示。分类资料(性别、侧别)采用卡方检验，病程采用非参数秩和检验，复发率采用*Fisher*确切概率法。年龄、随访时间、VAS评分、Lysholm评分、IKDC评分、膝关节ROM采用t检验，$P<0.05$为差异具有统计学意义。

结　果

两组病人均获得随访，病人术后创口均一期愈合，无术后感染。术后随访时间为24~89个月，中位随访时间为55个月。单纯手术组术后复发7例，复发率为18.4%，联合放疗组术后复发0例，两组复发率差异有统计学意义($P<0.05$)。两组病人末次随访时VAS评分、Lysholm评分、IKDC评分、膝关节ROM与术前比较，差异均有统计学意义(P均<0.05)。而两组术前、末次随访时VAS评分、Lysholm评分、IKDC评分、膝关节ROM的组间比较，差异均无统计学意义($P>0.05$，表2)。单纯手术组中1例(2.1%)出现膝关节僵硬，联合放疗组中4例(19.0%)病人出现局部皮肤色素沉着。单纯手术组7例复发者中，1例病人术后第4年复发，其余6例病人均在术后1~2年内复发。

典型病例见图1、2。

讨　论

有文献显示PVNS发病率为每百万人4例[7]，其发展具有炎症和肿瘤特征[8]。PVNS可分为LPVNS和DPVNS，两者组织病理学上相似，但生物学行为及生长方式有较大差异[9-10]。临床上膝关节DPVNS无特异性体征，可表现为膝关节疼痛、肿胀、关节活动受限。MRI检查对诊断有一定帮助，组织病理学诊断是明确诊断的标准[11]。

由于DPVNS有较强的局部侵袭性，手术往往难以将病变彻底切除，这导致了术后局部的复发率较高。当前对于手术方式的选择，尚存在争议，不同手术方式中，文献报道其术后复发率不同。在Patel等[11]的研究中，开放手术术后复发率较关节镜治疗术后复发率低。Aurégan等[1]的综述表明，开放手术

表2　两组术前和末次随访的VAS评分、Lysholm评分、IKDC评分、膝关节ROM比较($\bar{x}\pm s$)

组别	例数	VAS评分(分)		Lysholm评分(分)		IKDC评分(分)		膝关节ROM(°)	
		术前	末次随访	术前	末次随访	术前	末次随访	术前	末次随访
单纯手术组	38	6.3±0.6	1.4±1.2*	50.2±5.5	88.8±3.9*	53.0±4.1	89.9±5.8*	89.9±8.6	124.2±10.2*
联合放疗组	21	6.2±0.7	1.1±0.9*	51.3±6.7	89.4±2.2*	53.8±2.7	90.1±3.4*	91.9±8.7	127.1±6.2*
t值	–	0.829	1.002	−0.712	−0.840	−0.877	−0.169	−0.867	−1.200
P值	–	0.411	0.321	0.479	0.405	0.384	0.867	0.389	0.235

注：*与同组术前比较，$P<0.05$

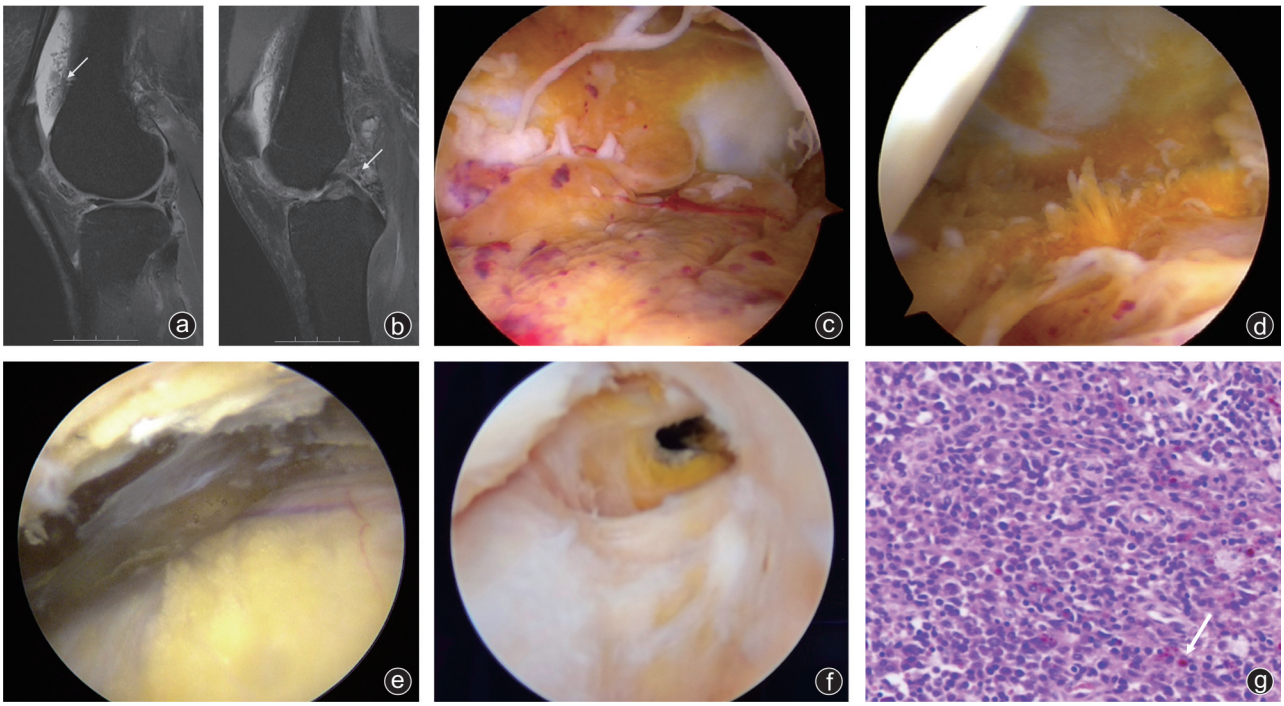

图1　病人，女，22岁，因“右膝关节DPVNS”入院，排除手术禁忌证后，病人行关节镜下右膝关节腔探查、病灶清理术　a、b：病人膝关节MRI可见关节腔内滑膜明显增生，部分呈结节状或绒毛状（箭头所指分别为膑上囊结节状增生滑膜与膝关节后方弥漫性增生滑膜病灶）；c、d：关节镜下见关节腔内滑膜增生，呈黄色绒毛状；e：术中关节镜下清理增生的病变滑膜组织；f：病灶清理后关节间室内未见明显病症残留；g：术后病理学检查（HE染色，×100），可见大量增生的滑膜细胞，箭头所指为含铁血黄素沉积

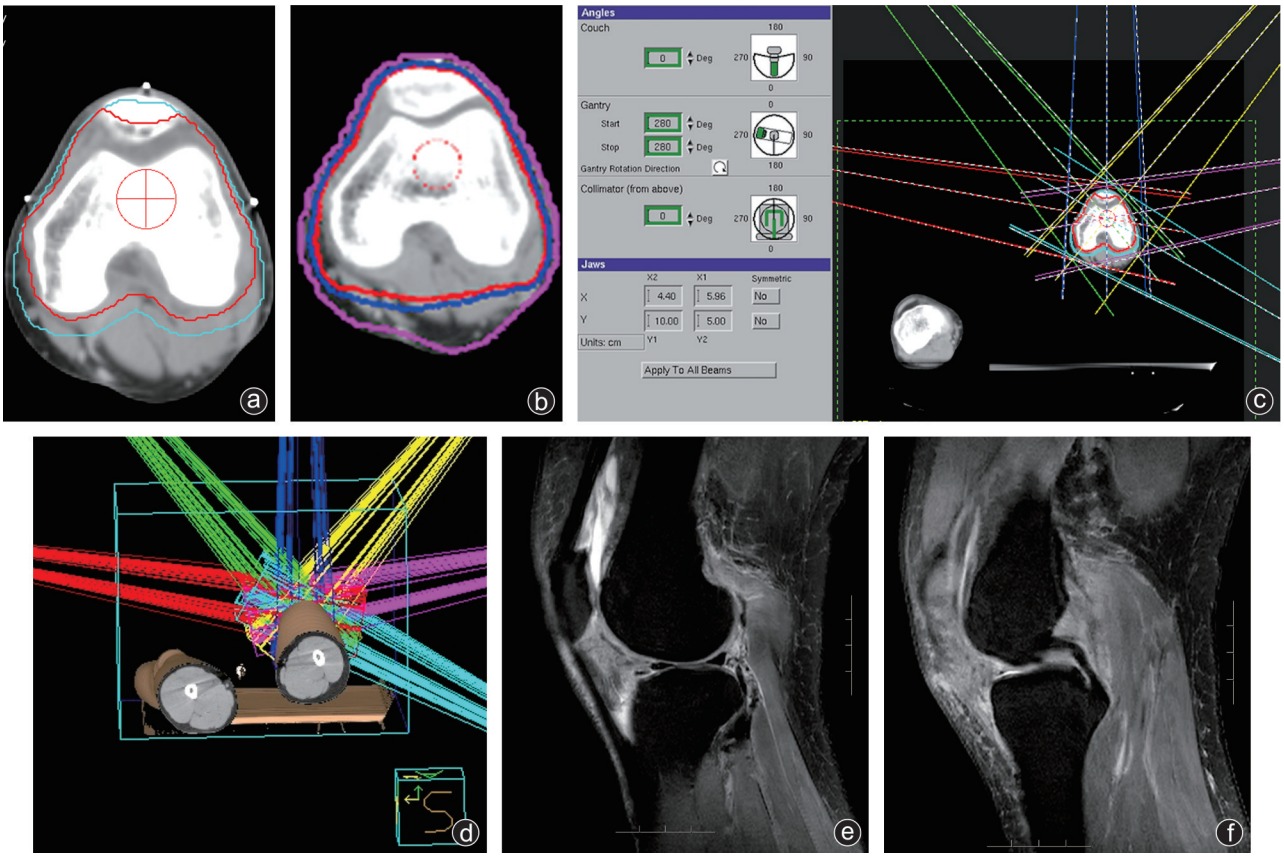

图2　同一病人，术后3周于肿瘤科行右膝关节局部IMRT　a：放疗前通过CT扫描膝关节，勾划CTV及PTV；b：放疗剂量曲线图；c、d：针对病人制定的放疗计划的照射角度及模拟图；e、f：末次随访（术后38个月），复查膝关节MRI未见明显复发征象

与关节镜手术治疗DPVNS术后复发率无显著差异，但关节镜手术术后并发症发生率低。Gu等[12]研究中开放性手术与关节镜手术复发率相当，但关节镜手术治疗时间明显缩短，术中失血量少，住院时间短，术后随访关节功能评分优于开放手术。Colman等[13]研究中开放式后路联合关节镜前路的滑膜切除术是综合治疗DPVNS的可行方法，并具有较低的复发率和较低的术后并发症发生率。Keyhani等[14]通过4种入路关节镜治疗21例膝关节DPVNS病人，中期随访时所有病人无复发及相关并发症发生。目前随着关节镜技术不断发展，关节镜治疗DPVNS可获得较低的复发率，且关节镜治疗具有创伤较小，术后恢复较快，并发症较少的优势，也更容易让病人接受。在我们的研究中，通过多入路关节镜下清理治疗DPVNS，末次随访时病人膝关节肿痛症状得到明显缓解，通过Lysholm评分、IKDC评分、膝关节ROM评估可看出病人术后关节功能得到明显改善。术后有7例病人出现复发，复发率为18.4%。1例单纯关节镜手术病人术后3月随访时出现膝关节僵硬，根据病人随访情况，该病人出现关节僵硬的主要原因是院外未按医嘱继续进行有效的膝关节屈伸功能锻炼所致，该病人麻醉下进行手法松解及术后持续的康复锻炼，膝关节活动度已得到改善。

尽管通过手术治疗可获得较为满意术后效果，但仍有部分病人术后出现复发，这些病人复发的主要原因可能是初次手术时关节腔内病灶残留所致，由于DPVNS局部的高度侵袭性，病灶可能存在于关节内各个间隙，并侵及周围组织，由于术中需要保护重要的关节结构以及手术操作空间的限制，可能对广泛浸润的病灶难以彻底清除，因此除了细致的手术治疗外，对于这些具有高危复发因素的病人，术后联合辅助治疗是必要的[15]。Mollon等[6]的Meta分析显示开放手术或者关节镜下手术术后联合局部外照射治疗，可降低DPVNS术后复发率。且有研究认为对于DPVNS术后联合放疗是必要[16]。本研究得到了相似的结果，21例病人术后3周接受膝关节局部IMRT，在末次随访时，未发现复发，相对于单纯关节镜下清理治疗，术后辅以局部IMRT复发率更低，但仍需更为长期的随访观察。而关于放疗的并发症，在本研究末次随访时，21例放疗病人中4例放疗后出现局部皮肤色素沉着。所有病人放疗后并未出现严重影响膝关节功能的并发症。在末次随访时，两组间膝关节功能评分及膝关节ROM并无显著差异，因此我们认为DPVNS术后联合IMRT是较为安全的。

在这项研究中我们还发现，尽管目前多个研究已经表明术后联合局部外放射治疗可降低DPVNS术后复发率，在我们收治的59例病人中，术后接受局部放疗的病人仅有21例（35.6%）。DPVNS作为一种良性的疾病，部分病人表示不愿接受术后放疗，这些病人对局部放疗表现出了恐惧和焦虑，他们担心的问题主要有：放疗后可能出现关节僵硬、可能有诱发恶性肿瘤的风险和放疗所带来的经济负担。关于放疗后可能出现关节僵硬这一并发症，我们采用总剂量为40 Gy IMRT，所有病人均未出现放疗后关节僵硬，但对于这一并发症的预防，关节镜术后及放疗后持续的膝关节功能锻炼是至关重要的。对于诱发恶性肿瘤的风险，有研究指出放疗可能增加致癌风险，而对于膝关节PVNS放疗后的致癌风险是很小的[17]。而随着放疗技术的发展，以及对放疗目标靶区外部位的保护，相比以往的放疗技术降低对目标靶区外组织或器官的辐射剂量，从而降低了这一风险发生率。在放疗技术上我们采用了IMRT技术，目前对于DPVNS治疗上采用IMRT技术的研究较少，但这一技术在恶性肿瘤的治疗中获得了较好的疗效，并且较3-Dimensional Conformal Radiatherapy技术有更好的效果[18]。IMRT技术的剂量分布及适行性更好，可有效提高靶区的放射剂量和减少靶区外组织的照射剂量，减少了放疗的不良反应发生率[19]。本研究中我们未纳入儿童，对于儿童膝关节DPVNS，考虑到放疗可能对儿童骨骼生长发育带来不利影响，我们未推荐儿童术后联合放疗，而是通过加强对这些儿童病人的术后随访，以便发现复发后及时治疗。McKeown等[20]研究指出良性疾病放疗导致癌症的可能性较小，但对青年人，尤其是儿童，由于具有更高的放射敏感性和预期寿命，因此对儿童良性疾病的放疗需要谨慎选择，权衡利弊。同时在本研究中，没有老年病人（>65岁）接受了术后的放射治疗，因此为了减小偏倚，我们同样未纳入研究。

综上所述，我们认为目前对于DPVNS治疗，采用关节镜下清理可获得理想术后效果，本研究中术后联合IMRT后复发率更低，远期复发率还需进一步随访观察。部分病人对局部的放疗感到恐惧和焦虑，这可能需要我们向病人详细地介绍放疗的作用及放疗可能的并发症和并发症的发生率，让病人对放疗有进一步了解和认识，从而减少恐惧心理。同时采用微创的关节镜手术治疗，术后想要满意的关

节功能,需要加强病人术后康复训练,以减少术后关节僵硬的发生。

本研究为单中心研究,由于发病率较低,病例样本量较小。其次,由于部分病人随访时间较短,因此在更长的随访中术后复发率可能增高。该研究为回顾性研究,且接受术后放疗的病人明显少于单纯手术组,因此两组的术后复发率差异可能不精确,我们将继续对放疗后病人进行长期随访。

参 考 文 献

[1] Aurégan JC, Klouche S, Bohu Y, et al. Treatment of pigmented villonodular synovitis of the knee[J]. Arthroscopy, 2014, 30(10): 1327-1341.

[2] Bernthal NM, Ishmael CR, Burke ZDC. Management of Pigmented villonodular synovitis (PVNS): an orthopedic surgeon's perspective[J]. Curr Oncol Rep, 2020, 22(6): 63.

[3] Chang JS, Higgins JP, Kosy JD, et al. Systematic arthroscopic treatment of diffuse pigmented villonodular synovitis in the knee[J]. Arthrosc Tech, 2017, 6(5): e1547-e1551.

[4] Stephan SR, Shallop B, Lackman R, et al. Pigmented villonodular synovitis: a comprehensive review and proposed treatment algorithm[J]. JBJS Rev, 2016, 4(7): e3

[5] Griffin AM, Ferguson PC, Catton CN, et al. Long-term outcome of the treatment of high-risk tenosynovial giant cell tumor/pigmented villonodular synovitis with radiotherapy and surgery [J]. Cancer, 2012, 118(19): 4901-4909.

[6] Mollon B, Lee A, Busse JW, et al. The effect of surgical synovectomy and radiotherapy on the rate of recurrence of pigmented villonodular synovitis of the knee: an individual patient meta-analysis[J]. Bone Joint J, 2015, 97-b(4): 550-557.

[7] Mastboom MJL, Verspoor FGM, Verschoor AJ, et al. Higher incidence rates than previously known in tenosynovial giant cell tumors[J]. Acta Orthop, 2017, 88(6): 688-694.

[8] Fiocco U, Sfriso P, Lunardi F, et al. Molecular pathways involved in synovial cell inflammation and tumoral proliferation in diffuse pigmented villonodular synovitis [J]. Autoimmun Rev, 2010, 9 (11): 780-784.

[9] Mastboom MJL, Palmerini E, Verspoor FGM, et al. Surgical outcomes of patients with diffuse-type tenosynovial giant-cell tumours: an international, retrospective, cohort study [J]. Lancet Oncol, 2019, 20(6): 877-886.

[10] Gouin F, Noailles T. Localized and diffuse forms of tenosynovial giant cell tumor (formerly giant cell tumor of the tendon sheath and pigmented villonodular synovitis)[J]. Orthop Traumatol Surg Res, 2017, 103(1S): S91-S97.

[11] Patel KH, Gikas PD, Pollock RC, et al. Pigmented villonodular synovitis of the knee: a retrospective analysis of 214 cases at a UK tertiary referral centre[J]. Knee, 2017, 24(4): 808-815.

[12] Gu HF, Zhang SJ, Zhao C, et al. A comparison of open and arthroscopic surgery for treatment of diffuse pigmented villonodular synovit is of the knee[J]. Knee Surg Sports Traumatol Arthrosc, 2014, 22(11): 2830-2836.

[13] Colman MW, Ye J, Weiss KR, et al. Does combined open and arthroscopic synovectomy for diffuse PVNS of the knee improve recurrence rates?[J]. Clin Orthop Relat Res, 2013, 471(3): 883-890.

[14] Keyhani S, Kazemi SM, Ahn JH, et al. Arthroscopic treatment of diffuse pigmented villonodular synovitis of the knee: complete synovectomy and septum removal-midterm results[J]. J Knee Surg, 2019, 32(5): 427-433.

[15] Fang Y, Zhang Q. Recurrence of pigmented villonodular synovitis of the knee: a case report with review of literature o n the risk factors causing recurrence[J]. Medicine (Baltimore), 2020, 99(16): e19856.

[16] Duan Y, Qian J, Chen K, et al. Necessity of adjuvant postoperative radiotherapy for diffuse pigmented villonodular synovitis of the knee: A case report and literature review [J]. Medicine (Baltimore), 2018, 97(3): e9637.

[17] Mazonakis M, Tzedakis A, Lyraraki E, et al. Organ-specific radiation-induced cancer risk estimates due to radiotherapy for benign pigmented villonodular synovitis[J]. Phys Med Biol, 2016, 61(17): 6400-6412.

[18] Alterio D, Gugliandolo SG, Augugliaro M, et al. IMRT versus 2D/3D conformal RT in oropharyngeal cancer: a review of the literature and meta-analysis[J]. Oral Dis, 2021, 27(7): 1644-1653.

[19] 胡静, 刘刚. 对比正向调强放疗法和三维适形放疗对宫颈癌患者预后的影响[J]. 中国老年学杂志, 2021, 41(07): 1401-1404.

[20] McKeown SR, Hatfield P, Prestwich RJ, et al. Radiotherapy for benign disease; assessing the risk of radiation-induced cancer following exposure to intermediate dose radiation [J]. Br J Radiol, 2015, 88(1056): 20150405.

(收稿日期: 2021-07-25)

(本文编辑:龚哲妮)

引用格式

陈建, 刘俊才, 叶苏娟, 等. 关节镜下清理联合调强放疗治疗膝关节弥漫型色素沉着绒毛结节性滑膜炎的临床研究[J]. 骨科, 2021, 12 (6): 529-534. DOI:10.3969/j.issn.1674-8573.2021.06.009.