

·临床研究论著·

# 超声引导下闭合复位联合外固定架治疗青少年及儿童肱骨近端骨折

周治国 雷渊学 李俊 张平 沈先涛

**【摘要】** 目的 探讨超声引导下闭合复位联合外固定架治疗青少年及儿童肱骨近端骨折的临床疗效。方法 回顾性分析 2019 年 1 月至 2020 年 12 月我院收治的 38 例移位明显的肱骨近端骨折病人的临床资料,其中男 25 例,女 13 例,年龄为 6~17 岁,平均年龄为 10.3 岁。手术方式均采用超声引导下骨折闭合复位联合外固定架。全程使用超声进行监控,术前明确骨折情况,术中引导下复位并维持位置安装组合外固定架,固定完成后再次进行超声检查骨折复位质量,并行“C”型臂 X 线机透视验证复位状态。**结果** 36 例病人闭合复位成功,2 例病人术中复位困难后转开放复位,闭合复位成功率为 94.7%。所有病人均无神经血管损伤等相关并发症。闭合复位成功的 36 例病人,术后 X 线片复查,骨折对位对线良好,无 Schanz 针误伤骺板的发生。术后 3 个月随访,拆除外固定架,复查 X 线片,骨折愈合良好,无肱骨近端畸形愈合,术后肩关节功能良好。骨折愈合时间为 8~12 周,平均为 10.5 周。**结论** 超声引导下闭合复位联合外固定架可以有效提高青少年及儿童肱骨近端骨折闭合复位成功率,减少病人辐射及不良结局,值得推广。

**【关键词】** 肱骨近端骨折;青少年;闭合复位;超声引导

**Treatment of Adolescent Proximal Humeral Fractures Using Ultrasound-Guided Closed Reduction and External Fixation.** ZHOU Zhi-guo, LEI Yuan-xue, LI Jun, ZHANG Ping, SHEN Xian-tao. Department of Orthopaedics, Wuhan Children's Hospital, Tongji Medical College, Huazhong University of Science and Technology, Wuhan 430019, China

Corresponding author: ZHANG Ping, E-mail: ZP13871503902@163.com

**【Abstract】 Objective** To evaluate the clinical effect of ultrasound-guided closed reduction combined with external fixator in the treatment of proximal humeral fractures in adolescents and children. **Methods** Totally, 38 cases of displaced proximal humeral fractures in our hospital from January 2019 to December 2020 were retrospectively analyzed, including 25 boys and 13 girls, with age of 6-17 years old (mean age 10.3 years old). All cases were treated with ultrasound-guided closed reduction and external fixation. The whole process was monitored by ultrasound. The fracture condition was confirmed before operation. The combined external fixator was installed under the guidance of intraoperative reduction and maintaining position. After fixation, the quality of fracture reduction was detected by ultrasound again, and the reduction status was verified by C-arm fluoroscopy. **Results** All operations in 36 patients were successful in closed reduction, 2 patients were converted to open reduction, and the success rate of closed reduction was 94.7%. There were no complications related to the plexus and artery injury in all patients. In 36 patients with successful closed reduction, postoperative X-ray film reexamination showed that the fracture alignment was good, and there was no injury of epiphyseal plate by Schanz needle. After 3 months follow-up, the external fixator was removed and X-ray film was reexamined. The fracture healing time was 8-12 weeks, with an average of 10.5 weeks. All fractures healed well without malunion of proximal humerus and the shoulder function was maintained well. **Conclusion** Ultrasound-guided closed reduction combined with external fixator can effectively improve the success rate of closed reduction of proximal humeral fractures in adolescents and children, reducing patients' radiation exposure and operation complications, which is worthy of popularization.

**【Key words】** Proximal humeral fracture; Adolescent; Reduction; Ultrasound-guided

DOI:10.3969/j.issn.1674-8573.2021.05.009

作者单位:华中科技大学同济医学院附属武汉儿童医院骨外科,武汉 430019

通信作者:张平, E-mail: ZP13871503902@163.com

肱骨近端骨折较常见,约占青少年及儿童上肢骨折的5%<sup>[1]</sup>,其中大部分骨折可以保守治疗,但对于部分类型的骨折需要复位治疗。对于Salter-Harris I型干骺端骨折,如果骨折成角大于50°,需闭合复位恢复力线,且需要手术固定骨折端;对于Salter-Harris II型者,骨折成角超过30°,移位大于50%者也需要复位和固定<sup>[1]</sup>。大于45°的成角畸形会导致肩部外展和抬高动作受限,而外科颈附近的分离型骨折属于不稳定骨折<sup>[2]</sup>,不适当的保守治疗会造成畸形愈合、关节运动障碍等不良后果<sup>[3]</sup>,故移位明显的肱骨近端骨折需要手术治疗。

移位明显的肱骨近端骨折常用的骨折复位术式有五种,即手法复位配合石膏固定、X线引导下闭合复位联合克氏针固定、开放复位联合克氏针固定、开放复位联合钢板螺钉内固定、闭合复位联合弹性髓内针固定。这五种方法均存在一定的局限性,并可能引起手术并发症,包括术中骨折复位质量判断困难和骺板损伤等。

针对肱骨近端骨折各种治疗方法存在的问题,为了进一步改善治疗效果,我科采用超声引导下闭合复位联合外固定架治疗移位明显的青少年及儿童肱骨近端骨折,本研究旨在探讨该方法的临床疗效。

## 资料与方法

### 一、纳入标准与排除标准

纳入标准:①肱骨近端闭合性骨折;②骨折移位>骨干直径1/2和(或)成角>45°;③年龄小于18岁的青少年及儿童病人。

排除标准:①闭合骨折合并臂丛神经血管损伤者;②同一上肢多发伤病人;③病理性骨折。

### 二、一般资料

以我院2019年1月至2020年12月收治的38例移位明显的肱骨近端骨折病人为研究对象,其中男25例,女13例,年龄为6~17岁,平均年龄为10.3岁。本研究通过医院医学伦理委员会批准(批准文号:2017032),术前均征得患儿监护人同意,并签署知情同意书。

### 三、手术方法

所有病例操作均由同一组医生完成,术中超声操作者均具有两年及以上超声引导下手术操作经验,超声仪为Logic E9型超声仪(GE公司,美国),7.0-12.5 MHz变频探头。

全身麻醉,常规消毒铺巾。术前拍摄X线片(图1 a)。超声探查,确定肱骨骺板及骨折断端的位置,

以术中标记笔于皮肤表面标注骺板及骨折断端位置(图1 b),切开皮肤5 mm切口,避开骺板置入Schanz针。超声下Schanz针为白色高信号,骺板为黑色高信号区域,利用体表所画标记线,让高信号的Schanz针尖插入骨皮质时避开骺板,在保护套筒内,以直径3.0 mm Schanz针钻入骨折端骨质,骨折远、近端各2枚Schanz针,因肱骨近端残留骨质通常很少,导致Schanz进针空间不足,故常选择肱骨近端外侧及前方各钻入1枚Schanz针交叉固定方式(图1 c)。对于Salter-Harris I型干骺端骨折(7例),为减少肱骨头损伤,使用两枚直径2.5 mm的光滑克氏针固定肱骨头部分;对于Salter-Harris II型干骺端骨折(11例),对肱骨头附着的残存骨质利用直径3.0 mm Schanz针固定,对肱骨头以一枚直径2.5 mm的光滑克氏针交叉固定;对于移位明显的肱骨外科颈处骨折,则是利用2枚直径3.0 mm Schanz针交叉固定骨折近端(见图1 c~f),对于骨折远端则使用2枚直径3.0 mm的Schanz针固定来增加把持力(20例)。在超声机监测下,可有效地控制进针的方向和深度。Schanz针置入成功后,利用Schanz针控制近端,用骨折远端靠拢近端完成复位。将超声探头放置于骨折断端,可以在超声屏幕上看到骨折端的移动,从而控制复位的方向和力量,当超声显示骨折端恢复连续性时,表示该平面复位成功;如果从肱骨骨折端的前、后、内、外四个方向,均观察到骨折端的连续性恢复,则提示复位成功。如复位困难,可以使用克氏针经皮撬拨复位。超声探查提示骨折复位成功后,维持位置,安装组合外固定架,再次超声检查复位质量,并行“C”型臂X线机透视验证(图1 e、f)。

### 四、观察指标

①闭合复位成功率;②术中超声影像与X线片的骨折复位质量匹配度;③病人的术中并发症发生率:臂丛神经与周围血管损伤;④术后肩关节功能采用肩关节Neer评分系统,包括疼痛35分,功能30分,运动25分,解剖10分。

## 结 果

38例病人行超声引导复位,闭合成功36例,术中因复位困难转开放复位联合外固定架固定2例,闭合复位成功率为94.7%。36例闭合复位成功的病人,骨折复位质量良好,术中、术后X线片复查,骨折对位对线良好,无血管神经损伤,无Schanz针误伤骺板的发生。2例术中转开放复位者,1例为Salter-Harris I型干骺端骨折,另1例为移位明显的肱骨外

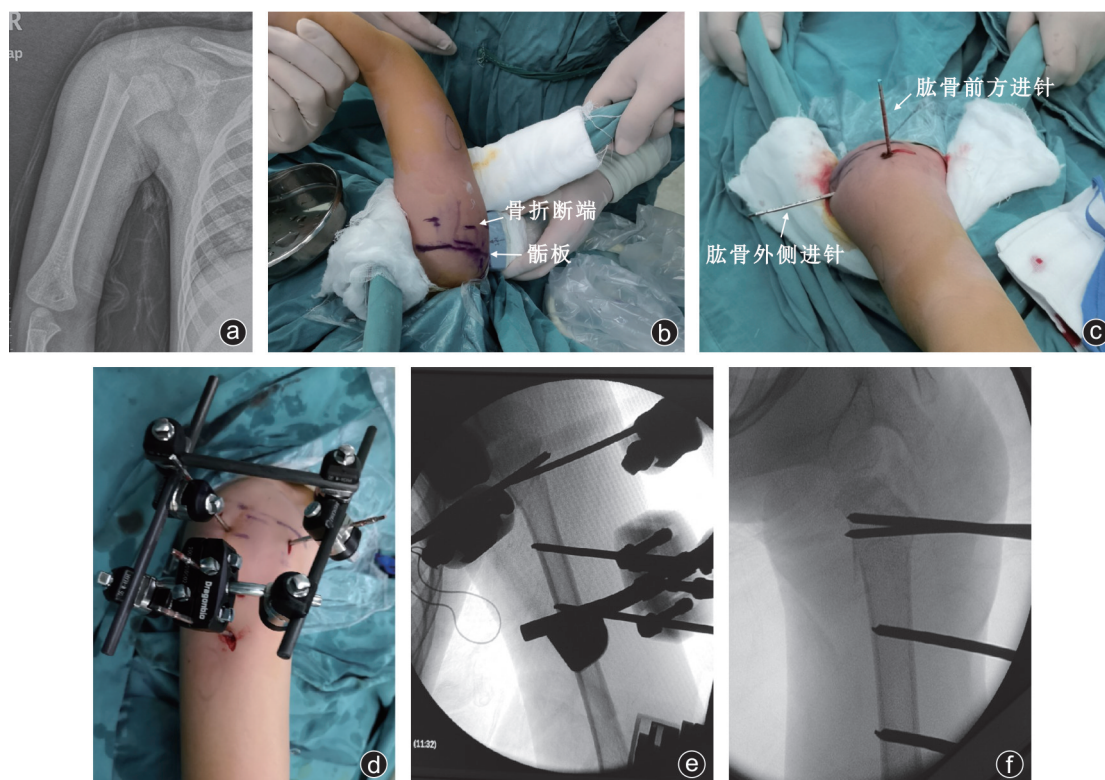


图1 病人,男,6岁8个月,摔倒致肱骨近端骨折 a:患儿术前X线片显示肱骨外科颈分离骨折,骨折断端移位明显,成角70°;b:超声探查,确定肱骨髁板及骨折断端的位置,以术中标记笔于皮肤表面标注髁板及骨折断端位置;c:利用体表标记线,避开髁板,从肱骨近端外侧及前方各钻入1枚Schanz针交叉固定;d~f:外固定架安装组合成功,“C”型臂X线机正位(e)、斜位(f)透视证实复位成功,骨折断端对位对线良好,Schanz针与髁板边界清楚

科颈附近骨折,术中复位困难,开放复位发现为骨折端软组织嵌入,骨膜、肌腱等嵌入骨折端所致。

术后第1天开始手指功能锻炼和肩、肘关节康复活动。术后2例发生针道感染,经局部换药,口服抗生素,针道恢复正常。术后第8周、12周随访,复查X线片,骨折线消失后拆除外固定架,骨折愈合时间为8~12周,平均为10.5周。所有病人骨折愈合良好,无畸形愈合,无肱骨近端骨骺骨桥形成。末次随访病人肩关节Neer评分为88.00~100.00分,平均为95.13分。所有病人肩关节都能达到无痛无障碍的运动。

## 讨 论

相对于X线透视下的软骨和髁板不易分辨的不足,超声影像可以清楚地显示青少年骨骼的骨化中心、干骺端、髁板、骨皮质、关节面、关节囊、肌肉成分,并能实时观察到血管搏动以及部分神经走行<sup>[4-8]</sup>,可以辨识金属针为白色高信号,从而减少置针时对髁板及肩关节附近神经血管副损伤<sup>[8-9]</sup>,故在青少年及儿童骨折治疗中有明显优势。

超声引导可以有效提高闭合复位的成功率。超

声可以清晰判断骨折端的对位情况,从而可以提升闭合复位的效率。传统的肱骨近端闭合复位,使用远端对近端<sup>[1]</sup>,通常由于肱骨头处肩袖肌肉的牵拉作用,使肱骨近端在肩关节腔内处于外展、外旋位,且肱骨近端短小无法进行抓持和控制,使骨折对位困难。我们利用肱骨近端钻入的Schanz针帮助复位,可以有效地控制肱骨近端的外展、外旋,如同骨折复位中使用的Joystick技术,可以有效地控制肱骨近端的方位,从而有利于术中复位<sup>[10-11]</sup>。复位时,将超声探头放置于骨折断端,可以在超声屏幕上看到骨折端的移动,从而控制复位的方向和力量,当超声显示骨折端恢复连续性时,表示该骨折平面复位成功;如果从肱骨骨折端的前、后、内、外四个方向,均观察到骨折端的连续性恢复,则提示复位成功,从而提高了闭合复位的成功率(图2)。

利用超声引导,可以有效减少臂丛及血管损伤的可能性。肱骨近端骨折时,肱骨头残留骨质常短小,肱骨近端钻入Schanz针,有如下注意事项:①Schanz针应尽量钻入骨质部分而不是钻入肱骨头,以免造成肱骨头关节面软骨破坏;②Schanz针应当避开髁板,以免损伤髁板导致肱骨近端畸形发育;③

Schanz 针钻入肱骨近端骨质时,需要控制 Schanz 针的深度,尤其从外侧向内侧进针时,应避免损伤臂丛。以上困难,均可利用超声引导来改善:①利用超声识别髁板和软骨<sup>[8-9]</sup>,超声下显示肱骨头软骨部分和髁板为低回声,骨皮质和肱骨头骨化中心为高回声(图2),明确肱骨头位置可以有效地避开肱骨头软骨成分,准确固定近端残留骨质。②利用超声探查髁板后,在体表标记髁板线,选好进针点,平行于髁板线置入 Schanz 针,可以减少髁板损伤(图3)。③超声下可以清晰地观察到 Schanz 针穿出对侧骨皮质,可以精准地控制 Schanz 针的深度(图4),从而有效地减少臂丛及周围血管损伤<sup>[12]</sup>,也可以降低固定针穿过肱骨头进入关节腔的概率(图3)。

超声引导技术,可以提高术中骨折复位质量的评估水平,并减少术中辐射。肱骨近端骨折,因为肩胛骨、肋骨、锁骨的遮挡和重叠,显示肱骨近端骨折复位情况比较困难。利用“C”型臂X线机来判断骨折复位情况时,常需要反复调整“C”型臂X线机和手术床来完成有效的X线透视,病人承受的辐射较多且费时。利用超声,可以实时监控骨折端对位情况,直接识别骨折端的对位情况,且可以从肱骨骨折的前、后、内、外四个方向来评估复位质量<sup>[13-14]</sup>,如四个方向均提示骨折端连续性恢复(图2b、d),则提示复位成功,比X线透视技术快捷且节省时间,从而减少了术中辐射<sup>[15]</sup>。

超声引导下闭合复位成功后,研究者使用的固

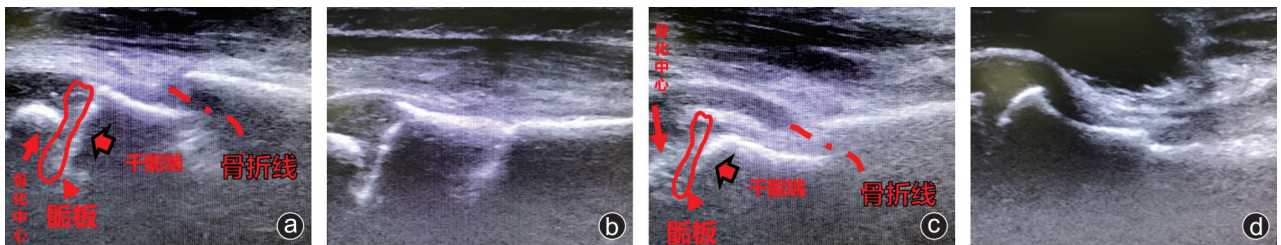


图2 超声实时监测,进行骨折复位 a,b:超声探头从肱骨前方探测;c,d:为超声探头从肱骨内侧探测。a和c图均可清晰显示骨折线(虚线),肱骨头骨化中心及干髁端(高回声),髁板(低回声,红色线条闭环区)。在超声引导下,可明确定位髁板,白色肱骨头骨化中心周围的黑色区域为肱骨头软骨成分。b和d图从两个方位显示骨折线消失,骨折断端对位对线良好

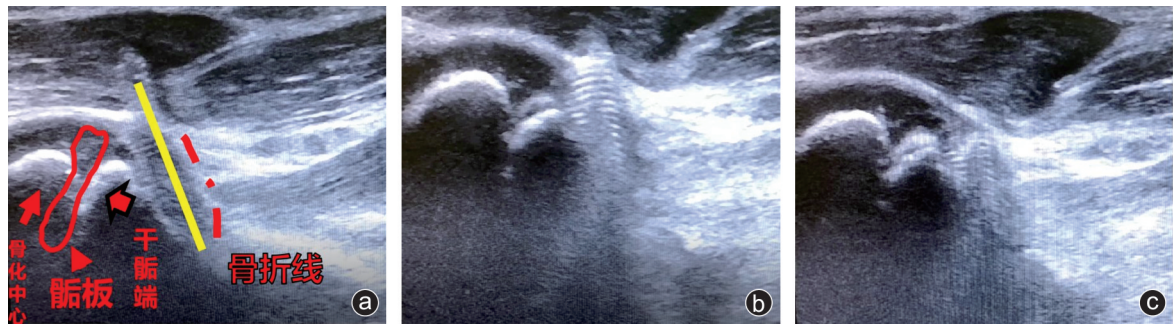


图3 超声下可清晰显示 Schanz 针为高回声的白色螺纹区,三张图依次显示逐步后退针尖可控制进针深度。在超声监测下,Schanz 针(黄色实线,白色螺纹区)可被精准定位,Schanz 针穿出点为骨质,未损伤髁板(红色闭环线条包围区域为髁板,超声下为黑色),红色虚线为骨折线。

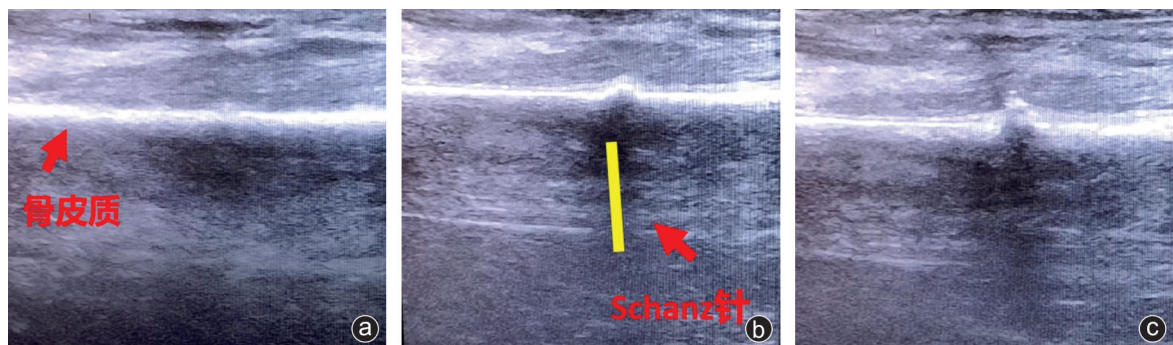


图4 超声引导下显示骨皮质为高回声,在超声监测下,可显示 Schanz 针(黄色实线)逐渐穿透骨皮质,精准控制进针深度,周围软组织针尖被逐步顶起

定方式为组合式固定架,而不是克氏针固定,主要基于以下考虑:①克氏针针体光滑,固定强度不够,术后可能发生骨折移位;②由于克氏针固定作用有限,需要石膏外固定4周,与我们希望的早期肩关节康复活动目标相悖。故本研究选择组合外固定架,利于病人术后早期行肢体康复锻炼。

本研究中治疗方法的缺点:①学习者需要具有一定的超声操作能力,需要操作3到4例病人方可熟练掌握。②超声图像是二维平面图像,必须从骨折端的前、后、内、外四个方向来观察骨折端,才能有效评估复位效果。如要使用该技术,大部分骨科医生需要对超声探头的使用进行学习,才能得到准确有效的超声影像。

综上所述,对于移位明显的青少年及儿童肱骨近端骨折,超声引导技术是一个可以提高骨折闭合复位成功率、有效预防术中臂丛及周围血管损伤、减少术中辐射的新方法,值得临床推广。

#### 参 考 文 献

- [1] Dormans JP. 小儿骨科学骨科核心知识[M]. 潘少川,等,译. 北京:人民卫生出版社,2006:78-80.
- [2] Neer CS 2nd. Displaced proximal humeral fractures. I. Classification and evaluation[J]. J Bone Joint Surg Am, 1970, 52(6): 1077-1089.
- [3] Lill H, Bewer A, Korner J, et al. [Conservative treatment of dislocated proximal humeral fractures][J]. Zentralbl Chir, 2001, 126(3): 205-210.
- [4] Shen XT, Zhou ZG, Yu LS, et al. Ultrasound assessment of the elbow joint in infants and toddlers and its clinical significance[J]. Acta Radiol, 2014, 55(6): 745-752.
- [5] Li XT, Shen XT, Wu X, et al. The routine cutoff displacement of 2 mm may not reliably reflect the stability of paediatric lateral humeral condyle fractures[J]. Injury, 2020, 51(11): 2588-2591.
- [6] 伍兴,李雄涛,夏敬冬,等. 超声引导闭合复位内固定治疗轻度移位的儿童肱骨外髁骨折[J]. 中华小儿外科杂志, 2019, 40(10): 939-943.
- [7] 李俊,李雄涛,伍兴,等. 高频超声引导下闭合复位经皮穿针治疗儿童指骨基底部骨骺骨折[J]. 中华小儿外科杂志, 2020, 41(5): 445-449.
- [8] 周治国,陈小亮,李雄涛,等. 超声对儿童肱骨远端 I 型骨骺损伤的诊断价值[J]. 放射学实践, 2017, 32(9): 977-980.
- [9] 周治国,陈小亮,李雄涛,等. 超声技术引导闭合穿针保护尺神经治疗儿童肱骨髁上骨折[J]. 骨科, 2017, 8(4): 273-277.
- [10] 沈先涛,陈小亮,李雄涛,等. B型超声引导下皮克氏针撬拨治疗儿童桡骨颈骨折[J]. 中华小儿外科杂志, 2015, 36(5): 363-367.
- [11] 陈小亮,周治国,伍兴,等. 超声技术在儿童股骨髁上骨折闭合复位内固定手术中的应用价值[J]. 临床小儿外科杂志, 2019, 18(1): 30-33.
- [12] 伍兴,李雄涛,夏敬冬,等. 彩超辅助下治疗儿童 Gartland III 型肱骨髁上骨折并血管损伤的疗效[J]. 中华实用儿科临床杂志, 2020, 35(11): 856-859.
- [13] Li XT, Shen XT, Wu X, et al. A novel transverse ultrasonography technique for minimally displaced lateral humeral condyle fractures in children[J]. Orthop Traumatol Surg Res, 2019, 105(3): 557-562.
- [14] Li XT, Shen XT, Wu X, et al. Impact of transverse ultrasound images on the classification and treatment of pediatric lateral humeral condyle fractures[J]. J Pediatr Orthop 2020, 40(4): e287-e292.
- [15] 沈先涛,陈小亮,李雄涛,等. 婴幼儿肱骨远端骨折超声诊断及辅助治疗的临床意义[J]. 中华小儿外科杂志, 2015, 36(2): 141-144.

(收稿日期: 2021-03-17)

(本文编辑: 龚哲妮)

#### 引用格式

周治国,雷渊学,李俊,等. 超声引导下闭合复位联合外固定架治疗青少年及儿童肱骨近端骨折[J]. 骨科, 2021, 12(5): 435-439. DOI: 10.3969/j.issn.1674-8573.2021.05.009.