

3D显微镜辅助下颈椎前路间盘切除椎体间植骨融合术的临床疗效

王鹏涛^{1,2} 张嘉男² 刘团江² 刘鹏² 贺宝荣² 郝定均²

【摘要】 目的 探讨3D显微镜辅助下颈椎前路间盘切除椎体间植骨融合术(anterior cervical discectomy and fusion, ACDF)的临床疗效。方法 回顾性研究2018年12月至2020年1月在我院行ACDF手术的病人178例。其中,2018年12月至2019年7月行传统ACDF手术的103例纳入常规组,2019年8月至2020年1月行3D显微镜辅助下ACDF手术的75例纳入3D显微镜组。收集并对比两组病人的手术时间、术中出血量、手术相关并发症以及手术前后的疼痛视觉模拟量表(visual analogue scale, VAS)评分及日本骨科协会(Japanese Orthopaedic Association, JOA)评估治疗分数。结果 两组病人均未发生严重的神经损伤和血管损伤。常规组发生脑脊液漏1例,喉返神经麻痹1例,喉上神经麻痹1例;3D显微镜组未发现手术相关并发症。3D显微镜组的手术时间和出血量分别为(171.72±64.82) min、(57.19±26.38) mL,明显少于常规组的(195.39±67.31) min、(66.54±23.27) mL,组间比较,差异均有统计学意义($P < 0.05$)。末次随访两组病人间的JOA评分及VAS评分比较,差异均无统计学意义($P > 0.05$)。结论 3D显微镜辅助下颈前路手术安全有效,可为术者提供立体的视图效果,与传统手术方式相比,手术时间及术中出血量更少。

【关键词】 脊髓型颈椎病;颈前路;传统术式;3D显微镜辅助;临床效果

Clinical effect of anterior cervical surgery assisted by 3D microscope. WANG Peng-tao^{1,2}, ZHANG Jia-nan², LIU Tuan-jiang², LIU Peng², HE Bao-rong², HAO Ding-jun². ¹Xi'an Medical University, Xi'an 710021, China; ²Department of Spinal Surgery, Honghui Hospital Affiliated to Medical College of Xi'an Jiaotong University, Xi'an 710054, China

Corresponding author: HAO Ding-jun, E-mail: hdjhhyy@126.com

【Abstract】 Objective To investigate the clinical effect of anterior cervical discectomy and fusion (ACDF) assisted by 3D microscope. **Methods** A retrospective study was conducted on 178 patients who underwent ACDF in our hospital from December 2018 to January 2020. Among them, 103 patients who underwent traditional ACDF from December 2018 to July 2019 were included in the conventional group, and 75 patients who underwent 3D microscope assisted ACDF from August 2019 to January 2020 were included in the 3D microscope group. The operation time, intraoperative blood loss, operation related complications, visual analogue scale (VAS) score and Japanese Orthopaedic Association (JOA) score were collected and compared between the two groups. **Results** There was no serious nerve injury and vascular injury in both groups. In the conventional group, there was 1 case of cerebrospinal fluid leakage, 1 case of recurrent laryngeal nerve palsy and 1 case of superior laryngeal nerve palsy. No operation related complications were found in the 3D microscope group. The operation time and blood loss in the 3D microscope group were (171.72±64.82) min and (57.19±26.38) mL respectively, which were significantly reduced as compared with (195.39±67.31) min and (66.54±23.27) mL respectively in the conventional group (all $P < 0.05$). There was no significant difference in JOA score and VAS score between the two groups at the last follow-up (all $P > 0.05$). **Conclusion** The 3D microscope assisted anterior cervical surgery is safe and effective, which can provide three-dimensional view for the operator. It has less operation time and intraoperative blood loss than the conventional surgery.

【Key words】 Cervical spondylosis myelopathy; Anterior portion; Traditional operation; 3D microscope-assisted; Clinical effect

DOI:10.3969/j.issn.1674-8573.2021.03.008

基金项目:国家自然科学基金重点项目(81830077)

作者单位:1. 西安医学院,西安 710021;2. 西安交通大学医学院附属红会医院脊柱外科,西安 710054

通信作者:郝定均, E-mail:hdjhhyy@126.com

脊髓型颈椎病是由于颈椎(包括椎体、椎间盘、韧带及小关节等)的退变导致脊髓组织受压迫,进而引起神经功能的损害^[1],发病率为 12%~30%,具体表现为四肢感觉运动障碍,躯干出现束带感、冰凉感等感觉异常。对于此类疾病,手术治疗是最有效的方法^[2-3]。传统颈椎前路间盘切除椎体间植骨融合术(anterior cervical discectomy and fusion, ACDF)是治疗颈椎病最经典的术式,于 20 世纪中期由 Cloward^[4]首次提出,术后疗效及症状缓解程度较满意^[5],已广泛应用于临床,但是该术式操作空间小,易发生手术相关并发症,术者长时间低头易引起颈部疲劳,助手及护士难以观察术野,不利于手术辅助。而逐步引入的显微技术也存在手、眼及相应器械的协调训练,术者在手术操作过程中易出现视疲劳等缺点。

而 3D 显微镜的优势是可以在手术过程中为术者提供立体的、广阔的视觉效果,其对于细微结果的放大作用可以帮助术者获得更广泛、精准、有效的减压^[6]以及止血效果。但是 3D 显微镜在颈前路 ACDF 手术中的辅助作用仍存在争议。

本文回顾性分析比较了 3D 显微镜辅助下 ACDF 与常规 ACDF 手术病人的手术时间、术中出血量、疼痛及功能评分,以探讨 3D 显微镜辅助下颈前路 ACDF 手术的临床疗效。

资料与方法

一、纳入标准与排除标准

纳入标准:①根据病人症状、体征及影像学资料诊断为脊髓型颈椎病;②影像学资料齐全;③手术节段数 ≤ 3 个;④经过保守治疗 3 个月以上,症状缓解不佳;⑤手术方式均为颈前路。

排除标准:①合并严重骨质疏松;②存在脊柱肿瘤、转移瘤、血管瘤等;③手术节段数 > 3 个;④未完成随访病例;⑤排除术者使用 3D 显微镜操作的前 20 例。

二、一般资料

共纳入 178 例,根据是否使用 3D 显微镜辅助手术分为两组。2018 年 12 月至 2019 年 7 月行传统 ACDF 手术的 103 例纳入常规组,其中男 57 例,女 46 例;年龄为 (65.12 ± 7.75) 岁(51~78 岁);病程为 (18.31 ± 7.52) 个月(2~27 个月);单间隙 11 例,双间隙 53 例,三间隙 39 例;身体质量指数(body mass index, BMI)为 (22.37 ± 12.14) kg/m²(17.40~27.10 kg/m²)。2019 年 8 月至 2020 年 1 月行 3D 显微镜辅助下 ACDF 手术的 75 例纳入 3D 显微镜组,其中男 48 例,女 27 例;年龄为 (62.54 ± 7.18) 岁(46~84 岁);病程为 (20.24 ± 6.61) 个月(2~21 个月);单间隙 18 例,双间隙 41 例,三间隙 16 例;BMI 为 (25.49 ± 10.87) kg/m²(19.30~28.40 kg/m²)。两组病人的年龄、性别比例、病程、BMI 比较,差异均无统计学意义(P 均 > 0.05)。

三、手术方法

3D 显微镜组病人采用气管插管全身麻醉以后,取仰卧位,肩部垫一薄枕。按颈椎前路手术常规碘消毒,铺无菌巾单,粘贴刀口膜。取右侧胸锁乳突肌内缘斜切口,依层切开皮肤、皮下组织及颈阔肌,于颈内静脉鞘、颈动脉鞘间隙进入,直抵颈椎前缘,显露椎体前筋膜。术中见病椎前缘有增生骨赘,“C”型臂 X 线机透视定位确认病椎。分别在手术上下节段的椎体拧入椎体钉,适当撑开椎间隙后,在 3D 显微镜(规格型号:KestrelView II;仪器编码:17018;生产厂家:三鹰光器株式会社)辅助下(图 1),通过对术野放大调节焦距,投放在显示屏,术者及助手通过眼、手协调取小尖刀切开纤维环,利用刮匙、髓核钳处理椎间盘,刮至上下终板渗血。充分减压至双侧钩椎关节,切断后纵韧带,显露硬膜囊。探查见病椎体后缘骨赘增生压迫硬膜囊。小心咬除骨赘后硬膜囊逐渐膨隆。探查硬膜囊松弛无压迫。选取合适大小椎间融合器(枢法模,美国)装入骨粒后植入病椎之间的椎间隙,选取适合长度钛板及螺钉

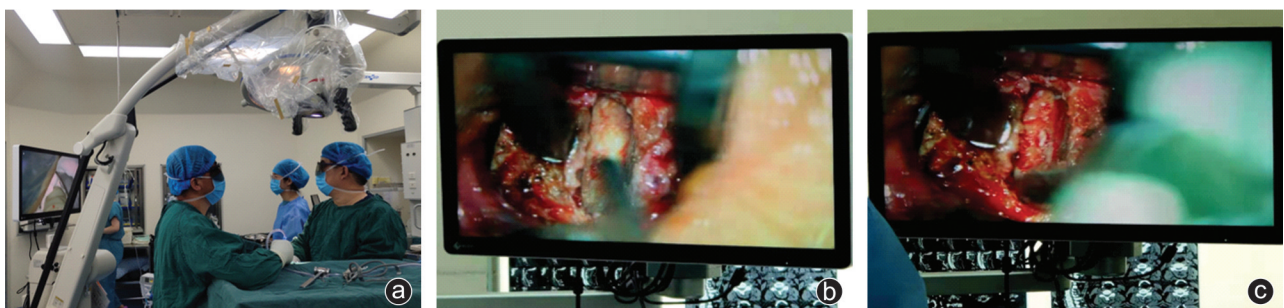


图 1 术者及助手在 3D 显微镜辅助下进行 ACDF 手术

(枢法模,美国)行病椎前方固定。“C”型臂X线机透视见融合器及钛板内固定位置良好。冲洗伤口,拨片锁定螺钉。生理盐水庆大霉素液冲洗伤口,仔细止血,观察伤口内无活动性出血,伤口内放置引流管,逐层关闭伤口。

常规组按照常规ACDF术式流程进行手术。

本研究中178例病人由同一科室3个医疗组完成手术治疗,为消除人为因素干扰,所纳入病例的主刀医生均为主刀十年以上的高年资主任医师,同时已经熟练完成3D显微镜辅助下的ACDF手术20台以上。

四、观察指标

记录两组病人的手术相关并发症。收集并对比两组病人的手术时间、术中出血量以及手术前后的疼痛视觉模拟量表(visual analogue scale, VAS)评分及日本骨科协会(Japanese Orthopaedic Association, JOA)评估治疗分数。

五、统计学方法

用SPSS 22.0软件(IBM公司,美国)对本研究中的数据进行统计学分析和处理。手术时间、术中出血量、JOA评分、VAS评分等符合正态分布的计量资料均以均数±标准差($\bar{x}\pm s$)表示,采用独立样本t检验进行组间比较;手术前后相关指标的组内比较,采用配对t检验。计数资料的比较采用 χ^2 检验。 $P < 0.05$ 表示差异有统计学意义。

结 果

常规组发生脑脊液漏1例,喉返神经麻痹1例,喉上神经麻痹1例;3D显微镜组病人未发现手术相关并发症。3D显微镜组的手术时间为(171.72±

64.82) min,明显少于常规组的(195.39±67.31) min;手术出血量为(57.19±26.38) mL,明显低于3D显微镜组的(66.54±23.27) mL。两组间比较,差异均有统计学意义($t=1.975, P=0.019; t=1.976, P=0.015$)。两组末次随访时的JOA评分均较术前显著提高,VAS评分均较术前显著降低,但两组间末次随访时的得分比较,差异均无统计学意义(P 均 > 0.05 ,表1)。典型病例见图2。

表1 两组病人的JOA、VAS评分比较($\bar{x}\pm s$,分)

指标	例数	JOA评分		VAS评分	
		术前	末次随访	术前	末次随访
常规组	103	12.35±5.31	58.35±23.31*	7.92±3.83	3.52±2.74*
3D显微镜组	75	13.72±4.66	62.35±25.43*	7.36±2.45	2.89±1.76*
t值	-	1.974	1.976	1.974	1.974
P值	-	0.070	0.285	0.237	0.064

注:与术前比较,* $P < 0.05$

讨 论

ACDF是临床中治疗脊髓型颈椎病常用的手术方式,尽管目前是治疗脊髓型颈椎病的“金标准”,但是该术式也有其相应的缺点;3D显微镜技术的发明和应用,为提高ACDF的手术效率及安全性提供了可能。

经椎间隙减压时会面临术中视野空间狭小、手术可操作范围受限,术者不得不扩大皮下创伤范围以取得更广阔的视野和术中操作范围;并且因为术野光照不足,影响了手术视野的清晰度。由于这些干扰因素的存在,术者与助手之间不能共享视野,影响了主刀医生和助手之间的配合度,导致手术过程

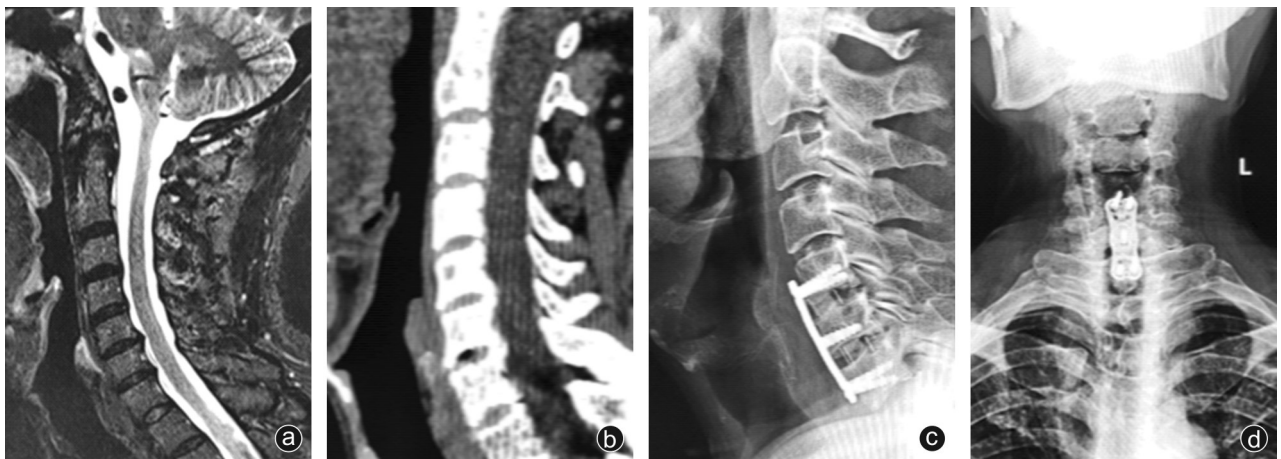

图2 病人,男,63岁,因脊髓型颈椎病入院,结合病人症状、体征及影像学资料考虑病人此次责任间盘为C_{5/6}、C_{6/7},在3D显微镜辅助下行ACDF手术治疗 a:术前颈椎MRI示C_{3/4}、C_{4/5}、C_{5/6}、C_{6/7}椎间盘向后方突出,相应水平硬膜囊受压;b:术前颈椎CT检查示颈椎生理曲度变直,诸椎体边缘变尖,呈鸟嘴样改变,C_{3/4}、C_{4/5}、C_{5/6}、C_{6/7}椎间盘向后方突出,相应水平硬膜囊受压;c、d:术后2个月颈椎X线片示病人内固定位置满意

不顺畅^[7],手术时间延长,出血量增加。在本研究中,3D 显微镜组的手术时间为(171.72±64.82) min,明显少于常规组的(195.39±67.31) min;常规组的手术出血量为(66.54±23.27) mL,3D 显微镜组为(57.19±26.38) mL,后者明显优于前者。我们认为:3D 显微镜对于术野细微结构的暴露更加清晰,术者术中操作更加精准,明显减少无效操作,手术时间明显缩短;参与手术的每个人都有足够的视野,也提高了手术的配合度及效率;减少组织破坏,同时可以应用双极充分止血。在 Huang 等^[8]、Han 等^[9]文献中表明前路手术中应用显微镜技术可以减少手术时间和出血量。

本研究中,常规组病人术后发生脑脊液漏 1 例,喉返神经麻痹 1 例,喉上神经麻痹 1 例,而 3D 显微镜组病人未发现手术相关并发症,我们认为术中应用 3D 显微镜可以获得更清晰的手术视野,对局部骨质增生、后方韧带复合体的骨化等可以充分减压,降低了术中因为医源性操作出现硬膜损伤、神经血管损伤等风险^[10-11],同时可以减少术中过分牵拉,降低了医源性操作造成的喉返神经及喉上神经损伤。Apfelbaum 等^[12]报道在颈椎前路手术过程中发生喉上神经、喉返神经损伤的概率分别为 0.33%~3.00%和 5.00%,发生术后伤口血肿和脑脊液漏的概率分别为 0.2%~2.4%和 0.5%~3%^[13]。本研究应用 3D 显微镜技术辅助可以使手术相关并发症发生的概率下降。Bruneau 等^[14]报道说明 3D 显微镜辅助下 ACDF 手术中发生神经损伤的概率为 0.1%,因此使用 3D 显微镜对于 ACDF 术后并发症的发生率有着降低作用。吴信波等^[15]报道,在显微镜技术辅助下使得术野更加精细和清晰。面对脊髓神经压迫较为严重的病人,在减压过程中利用器械进行略微过度的减压操作,都可能对病人造成不可逆的损伤,甚至加重脊髓神经受损症状,影响病人对手术的满意度,因而 3D 显微镜的辅助作用显得尤为重要^[16]。

而 ACDF 手术中 3D 显微镜的优势体现在:①不扩大手术局部创伤的前提下,可以增加手术操作范围,提高手术精细程度,为术者、助手提供清晰的视野,暴露更为细微的组织结构,避免造成术中不必要的损伤;②确保了术中使用器械操作的精确性、安全性、有效性^[16-17],使得脊髓神经的减压更加充分,病人术后症状缓解明显;③3D 显微镜下术野的影像被放大且更为清晰,实时三维显示屏使操作画面具有空间性、富有立体感,可清楚分辨解剖细微结构关系,利于术中分离组织、血管,利于术中神经减压、止

血,降低术后血肿发生率,减少手术并发症;④在 3D 显微镜下可使用双极电凝彻底处理微小的出血点,减少术中出血,有利于保持术野清晰、方便操作^[18-19]。但其缺点和难点是:学习曲线较长,术者应熟悉 3D 显微镜的操作流程,需要训练术者眼和手之间的协调度,需要固定视野,并且费用昂贵。

本次研究不足之处在于本研究是单中心研究,回顾性研究,加之样本量过少,仍需多中心、前瞻性、大样本研究验证。

参 考 文 献

- [1] 王君豪, 娄朝晖. 显微镜下颈前路椎间盘切除植骨融合术治疗脊髓型颈椎病的临床效果[J]. 河南医学研究, 2020, 29(8): 1366-1368.
- [2] Kim LH, D'Souza M, Ho AL, et al. Anterior techniques in managing cervical disc disease[J]. Cureus, 2018, 10(8): e3146.
- [3] Radcliff K, Coric D, Albert T. Five-year clinical results of cervical total disc replacement compared with anterior discectomy and fusion for treatment of 2-level symptomatic degenerative disc disease: a prospective, randomized, controlled, multicenter investigational device exemption clinical trial[J]. J Neurosurg Spine, 2016, 25(2): 213-224.
- [4] Cloward RB. The anterior approach for removal of ruptured cervical disks[J]. J Neurosurg, 1958, 15(6): 602-617.
- [5] Fraser JF, Härtl R. Anterior approaches to fusion of the cervical spine: a metaanalysis of fusion rates[J]. J Neurosurg Spine, 2007, 6(4): 298-303.
- [6] 陈杰文, 李春海. 3D 显微镜在脊柱外科手术中的应用[J]. 中国骨与关节损伤杂志, 2020, 35(3): 273-274.
- [7] 谭军, 李立钧, 周炜, 等. 显微镜下颈前路经椎间隙减压的手术技巧[J]. 第二军医大学学报, 2010, 31(11): 1201-1205.
- [8] Huang ZY, Wu AM, Li QL, et al. Comparison of two anterior fusion methods in two-level cervical spondylosis myelopathy: a meta-analysis[J]. BMJ Open, 2014, 4(7): e004581.
- [9] Han YC, Liu ZQ, Wang SJ, et al. Is anterior cervical discectomy and fusion superior to corpectomy and fusion for treatment of multi-level cervical spondylotic myelopathy? A systemic review and meta-analysis[J]. PLoS One, 2014, 9(1): e87191.
- [10] Benglis DM, Guest JD, Wang MY. Clinical feasibility of minimally invasive cervical laminoplasty [J]. Neurosurg Focus, 2008, 25(2): E3.
- [11] Hilton DL Jr. Minimally invasive tubular access for posterior cervical foraminotomy with three-dimensional microscopic visualization and localization with anterior/posterior imaging [J]. Spine J, 2007, 7(2): 154-158.
- [12] Apfelbaum RI, Lonser RR, Veres R, et al. Direct anterior screw fixation for recent and remote odontoid fractures [J]. J Neurosurg, 2000, 93(2 Suppl): 227-236.
- [13] Fountas KN, Kapsalaki EZ, Nikolakakos LG, et al. Anterior cervical discectomy and fusion associated complications [J]. Spine (Phila Pa 1976), 2007, 32(21): 2310-2317.
- [14] Bruneau M, Cornelius JF, George B. Multilevel oblique corpectomies: surgical indications and technique [J]. Neurosurgery, 2007, 61(3 Suppl): 106-112.

- root tears: associated pathologies to assist as diagnostic tools [J]. *Knee Surg Sports Traumatol Arthrosc*, 2015, 23(10): 3127-3131.
- [16] Shybut TB, Vega CE, Haddad J, et al. Effect of lateral meniscal root tear on the stability of the anterior cruciate ligament-deficient knee [J]. *Am J Sports Med*, 2015, 43(4): 905-911.
- [17] 李国军, 张世清, 王晓. 前交叉韧带切断对外侧半月板后角生物力学的影响 [J]. *中国修复重建外科杂志*, 2010, 24(1): 14-16.
- [18] Frank JM, Moatshe G, Brady AW, et al. Lateral meniscus posterior root and menisiofemoral ligaments as stabilizing structures in the ACL-deficient knee: a biomechanical study [J]. *Orthop J Sports Med*, 2017, 5(6): 2325967117695756.
- [19] Geeslin AG, Civitaresse D, Turnbull TL, et al. Influence of lateral meniscal posterior root avulsions and the menisiofemoral ligaments on tibiofemoral contact mechanics [J]. *Knee Surg Sports Traumatol Arthrosc*, 2016, 24(5): 1469-1477.
- [20] Shelbourne KD, Roberson TA, Gray T, et al. Long-term evaluation of posterior lateral meniscus root tears left in situ at the time of anterior cruciate ligament reconstruction [J]. *Am J Sports Med*, 2011, 39(7): 1439-1443.
- [21] DePhillipo NN, Dekker TJ, Aman ZS, et al. Incidence and healing rates of meniscal tears in patients undergoing repair during the first stage of 2-stage revision anterior cruciate ligament reconstruction [J]. *Am J Sports Med*, 2019, 47(14): 3389-3395.
- [22] 刘军, 孙云波, 王磊, 等. 膝关节半月板根部损伤的诊断和治疗研究进展. *中国修复重建外科杂志*, 2014, 28(4): 1298-1302.
- [23] Chung KS, Ha JK, Yeom CH, et al. Comparison of clinical and radiologic results between partial meniscectomy and refixation of medial meniscus posterior root tears: a minimum 5-year follow-up [J]. *Arthroscopy*, 2015, 31(10): 1941-1950.
- [24] Ahn JH, Lee YS, Yoo JC, et al. Results of arthroscopic all-inside repair for lateral meniscus root tear in patients undergoing concomitant anterior cruciate ligament reconstruction [J]. *Arthroscopy*, 2010, 26(1): 67-75.
- [25] Shino K, Hamada M, Mitsuoka T, et al. Arthroscopic repair for a flap tear of the posterior horn of the lateral meniscus adjacent to its tibial insertion [J]. *Arthroscopy*, 1995, 11(4): 495-498.
- [26] Anderson L, Watts M, Shapter O, et al. Repair of radial tears and posterior horn detachments of the lateral meniscus: minimum 2-year follow-up [J]. *Arthroscopy*, 2010, 26(12): 1625-1632.
- [27] Balke M, Akoto R, Offerhaus C, et al. Suture anchor refixation of meniscal root tears without an additional portal [J]. *Arthrosc Tech*, 2018, 7(5): e511-e515.
- [28] Kim JH, Chung JH, Lee DH, et al. Arthroscopic suture anchor repair versus pullout suture repair in posterior root tear of the medial meniscus: a prospective comparison study [J]. *Arthroscopy*, 2011, 27(12): 1644-1653.
- [29] Stärke C, Kopf S, Gröbel KH, et al. The effect of a nonanatomic repair of the meniscal horn attachment on meniscal tension: a biomechanical study [J]. *Arthroscopy*, 2010, 26(3): 358-365.
- [30] LaPrade CM, LaPrade MD, Turnbull TL, et al. Biomechanical evaluation of the transtibial pull-out technique for posterior medial meniscal root repairs using 1 and 2 transtibial bone tunnels [J]. *Am J Sports Med*, 2015, 43(4): 899-904.
- [31] Bhatia S, LaPrade CM, Ellman MB, et al. Meniscal root tears: significance, diagnosis, and treatment [J]. *Am J Sports Med*, 2014, 42(12): 3016-3030.

(收稿日期: 2020-09-12)

(本文编辑: 陈姗姗)

引用格式

李祥, 丘志河, 廖小青, 等. 经胫骨隧道止点重建治疗外侧半月板后角撕裂的临床疗效观察 [J]. *骨科*, 2021, 12(3): 248-253. DOI: 10.3969/j.issn.1674-8573.2021.03.011.

(上接第 235 页)

- [15] 吴信波, 范国鑫, 顾昕, 等. 显微镜辅助下行颈前路椎间盘切除植骨融合术(ACDF)治疗神经根型颈椎病的疗效分析 [J]. *中国矫形外科杂志*, 2016, 24(19): 1740-1744.
- [16] 鲍圣德, V. Seifert. 经颈前路显微外科手术治疗老年颈椎病 [J]. *中华神经外科杂志*, 2000, 16(5): 281.
- [17] 付大鹏, 廉皓屹, 杨圣, 等. 显微外科手术与传统颈前路手术治疗脊髓型颈椎病的对比研究 [J]. *中华显微外科杂志*, 2011, 34(3): 185-187.
- [18] Riew KD, McCulloch JA, Delamarter RB, et al. Microsurgery for degenerative conditions of the cervical spine [J]. *Instr Course Lect*, 2003, 52: 497-508.
- [19] Fernández de Rota JJ, Meschian S, Fernández de Rota A, et al. Cervical spondylotic myelopathy due to chronic compression: the role of signal intensity changes in magnetic resonance images [J]. *J Neurosurg Spine*, 2007, 6(1): 17-22.

(收稿日期: 2020-09-07)

(本文编辑: 陈姗姗)

引用格式

王鹏涛, 张嘉男, 刘团江, 等. 3D 显微镜辅助下颈前路椎间盘切除椎体间植骨融合术的临床疗效 [J]. *骨科*, 2021, 12(3): 232-235, 253. DOI: 10.3969/j.issn.1674-8573.2021.03.008.