

# 三种术式治疗无神经症状骨质疏松性胸腰椎爆裂骨折的疗效比较

李涛 郑永宏 许正伟 郝定均 钱立雄

**【摘要】** 目的 比较经皮球囊扩张椎体后凸成形术(percutaneous kyphoplasty, PKP)、微创经皮复位内固定术、切开复位植骨融合内固定术三种术式治疗无神经症状骨质疏松性胸腰椎爆裂骨折的临床疗效。方法 回顾性分析2015年6月至2017年6月我院收治的99例无神经症状骨质疏松性单节段胸腰椎爆裂骨折病人,根据手术方式分为PKP组(40例)、经皮复位组(27例)和切开复位组(32例)。收集各组病人的手术时间、出血量、住院时间、疼痛视觉模拟量表(visual analogue scale, VAS)评分、伤椎Cobb角及相关并发症;以随访X线片评价骨折复位情况。结果 PKP组的手术时间、出血量、住院时间分别为(0.7±0.1)h、(4.6±1.6)ml、(2.4±0.9)d,均显著低于其他两组,且经皮复位组的出血量、住院时间显著低于切开复位组,差异均有统计学意义( $P$ 均<0.05)。三组病人术后、术后3个月和末次随访时的VAS评分和Cobb角均较术前显著改善,PKP组术后、术后3个月和末次随访时的Cobb角显著高于其他两组,差异均有统计学意义( $P$ 均<0.05)。PKP组术后骨水泥渗漏9例,无需处理。经皮复位组1例术后皮下血肿,处理后伤口愈合良好;2例术后钉道松动,无症状,术后1年取出。切开复位组术后病人伤口延迟愈合5例,处理后伤口延迟愈合。结论 治疗无神经症状骨质疏松性胸腰椎爆裂骨折,这三种术式均可安全、有效缓解病人腰背部疼痛症状,但各有优缺点,临床应用还需根据病人诉求结合具体情况选择合适的治疗方案。

**【关键词】** 骨质疏松;胸腰椎;爆裂骨折;椎体后凸成形术;经皮复位内固定术;切开复位植骨融合内固定术

**Clinical efficacy of three operative methods in the treatment of osteoporotic thoracolumbar burst fractures without neurological symptoms.** Li Tao, ZHENG Yong-hong, XU Zheng-wei, HAO Ding-jun, QIAN Li-xiong. Department of Spine, Honghui Hospital Affiliated to Medical College of Xi'an Jiaotong University, Xi'an 710054, China

Corresponding author: QIAN Li-xiong, E-mail: Qianlixiong1983@126.com

**【Abstract】 Objective** To comparatively evaluate the clinical efficacy of percutaneous kyphoplasty (PKP), percutaneous internal fixation or open reduction internal fixation and bone graft fusion in patients with osteoporotic thoracolumbar burst fractures without neurological symptoms. **Methods** A retrospective study was performed on 99 patients with single-level osteoporotic thoracolumbar burst fractures without neurological symptoms admitted between June 2015 and June 2017, and the patients were divided into PKP group (40 cases), percutaneous internal fixation group (27 cases) and open reduction internal fixation group (32 cases) according to the surgical approaches. The operation time, bleeding volume, hospitalization time, visual analogue scale (VAS) score, Cobb angle of injured vertebrae and related complications were collected in each group. X-ray examination was done to evaluate fracture reduction. **Results** The operation time, bleeding volume, and hospital stay in the PKP group were (0.7±0.1) h, (4.6±1.6) ml, and (2.4±0.9) days, which were significantly reduced as compared with those in the rest two groups, and the bleeding volume and hospital stay in the percutaneous reduction group were significantly reduced as compared with those in the open reduction group. The differences were statistically significant (all  $P$ <0.05). The VAS score and Cobb angle in the three groups after surgery, 3 months after surgery and at the last follow-up were significantly improved as compared with those before surgery. The Cobb angle in the PKP group after operation, 3 months after operation and at the last

follow-up was significantly larger than that in the rest two groups, and the differences were statistically significant (all  $P < 0.05$ ). There were 9 cases of postoperative cement leakage without treatment in PKP group. In percutaneous internal fixation group, 1 case had subcutaneous hematoma, and the wound healed well after treatment, and 2 cases had fixation loosening but no symptoms, and internal fixation was taken out one year after operation. In open reduction internal fixation group, delayed wound healing occurred in 5 patients and delayed healing was obtained after treatment. **Conclusion** Three surgical treatments for osteoporotic thoracolumbar burst fractures without neurological symptoms provided safe and satisfactory results. However, each of the three methods has its own advantages and disadvantages. The most appropriate treatment should be selected according to the patients' demands and conditions.

**【Key words】** Osteoporosis; Thoracolumbar burst fracture; Kyphoplasty; Percutaneous internal fixation; Open reduction internal fixation and bone graft fusion

随着老龄化社会的来临,骨质疏松导致的脊柱胸腰椎骨折也随之增多。有报告指出脊柱骨折的发生会明显增加病人的预期死亡率<sup>[1]</sup>,特别是对于骨质疏松病人,保守治疗要求其卧床会进一步导致骨量丢失,椎体强度进一步下降,更容易发生椎体骨折,严重影响病人的生存质量<sup>[2]</sup>。

针对骨质疏松性胸腰椎骨折的治疗,郝定均团队提出胸腰椎骨质疏松性骨折评估系统(assessment system of thoracolumbar osteoporotic fracture, ASTLOF),从形态学改变、MRI 检查、骨密度和临床表现四个方面(每方面评分 0~2 分,满分为 8 分)进行评分,为选择治疗方式提供了方向<sup>[3]</sup>。

治疗无神经症状骨质疏松性胸腰椎爆裂骨折,较为常见的术式有经皮球囊扩张椎体后凸成形术(percutaneous kyphoplasty, PKP)、微创经皮复位内固定术和切开复位植骨融合内固定术<sup>[4-6]</sup>,但对于手术方式的选择仍有较大争议。

本研究回顾性分析了 2015 年 6 月至 2017 年 6 月我院收治的采用上述三种方法治疗无神经症状合并骨质疏松的单节段胸腰椎爆裂性骨折病人,通过比较三种手术方式的优缺点,为临床手术方式的选择提供指导。

## 资料与方法

### 一、纳入与排除标准

纳入标准:①符合骨质疏松症诊断标准(骨密度 T 值  $\leq -2.5$ );②单个胸腰椎椎体骨折,且骨折类型为爆裂性骨折;③不合并神经损伤症状;④病史 2 周以内接受手术治疗;⑤在院及随访 1 年期间病人信息完整;⑥ASTLOF 评分  $\geq 4$  分<sup>[3]</sup>。

排除标准:①随访资料不全的病人;②合并骨折椎体后柱结构的骨性或韧带复合体损伤;③肿瘤导致的病理性骨折;④合并神经损伤症状;⑤随访期间新发胸腰椎骨折病人。

### 二、一般资料

本研究共纳入 99 例病人,均以腰背痛为主诉就诊。其中男 40 例,女 59 例;年龄为  $(67.7 \pm 7.3)$  岁(58~88 岁)。T<sub>5</sub>~T<sub>10</sub> 椎体骨折者共计 11 例,T<sub>11</sub>~L<sub>2</sub> 椎体骨折者共计 68 例,L<sub>3</sub>~L<sub>5</sub> 椎体骨折者共计 20 例。X 线与 CT 检查示椎体爆裂性骨折,骨折未波及椎板及椎弓根结构。MRI 检查提示存在骨折改变,无后方韧带复合体损伤,未见明显神经受压。

99 例病人根据手术方法分为三组:采用 PKP 手术的 40 例病人纳入 PKP 组,年龄为  $(67.3 \pm 6.6)$  岁,骨密度 T 值为  $3.1 \pm 0.4$ ,术前疼痛视觉模拟量表(visual analogue scale, VAS)评分为  $(7.0 \pm 0.9)$  分,术前 Cobb 角为  $18.2^\circ \pm 2.2^\circ$ ;采用微创经皮复位内固定术的 27 例纳入经皮复位组,年龄为  $(67.1 \pm 7.0)$  岁,骨密度 T 值为  $3.3 \pm 0.5$ ,术前 VAS 评分为  $(6.9 \pm 1.0)$  分,术前 Cobb 角为  $17.8^\circ \pm 2.3^\circ$ ;采用切开复位植骨融合内固定术的 32 例纳入切开复位组,年龄为  $(68.7 \pm 7.2)$  岁,骨密度 T 值为  $3.2 \pm 0.4$ ,术前 VAS 评分为  $(6.8 \pm 1.0)$  分,术前 Cobb 角为  $18.0^\circ \pm 2.7^\circ$ 。三组病人的年龄、骨密度、术前 VAS 评分、术前伤椎 Cobb 角比较,差异均无统计学意义( $P$  均  $> 0.05$ )。

### 三、手术方法及术后处理

#### (一)PKP 组

俯卧位下行局部浸润麻醉,给予手法复位后行单侧穿刺骨折椎体,制备通道后先行球囊扩张,再于拉丝期注入骨水泥(Mendec Spine Resin,上海凯利泰公司);透视检测骨水泥弥散情况,骨水泥向椎体后壁弥散或渗漏入血管时酌情停止注入。

病人术后即可佩戴腰背部支具下地,下地活动时无特殊不适即可出院。

#### (二)经皮复位组

全身麻醉后取俯卧位,给予手法复位,在“C”型臂 X 线机监视下植入伤椎上下椎体双侧椎弓根螺钉(RS8 LONG 钉棒系统,上海锐植公司),选择适当长

度连杆,适当预弯,经皮安装双侧连杆,拧紧各螺母。根据骨密度情况( $T$ 值 $\leq -3.5$ )以及术中置钉骨质情况,给予骨水泥钉骨水泥强化。

常规预防使用抗生素24 h,术后24 h内拔除引流片,病人腰背部疼痛可以忍受即可佩戴支具下地活动,伤口情况稳定即可出院。

### (三)切开复位组

全身麻醉后取俯卧位,给予手法复位,充分暴露后植入伤椎及上下位椎体椎弓根螺钉(Usmart钉棒系统,北京富乐公司),选择适当长度连杆,适当预弯,撑开复位骨折椎体;处理关节突植骨床,利用羟基磷灰石(MasterGraft,美国枢法模公司)行关节突植骨,安装横连。根据骨密度情况( $T$ 值 $\leq -3.5$ )以及术中置钉骨质情况,给予骨水泥钉(RS8 LONG钉棒系统,上海锐植公司)骨水泥强化。

常规预防性使用抗生素24 h,术后留置引流管,24 h后引流量小于50 ml时拔除引流管,病人腰背部疼痛可以忍受即可佩戴支具下地活动(无论引流管是否拔除),伤口情况稳定即可出院。

所有病人均接受抗骨质疏松治疗,均佩戴胸腰部支具3个月。

### 四、评价指标

收集三组的手术时间、术中出血量,收集并比较出院前、术后3个月及末次随访时的VAS评分和伤椎Cobb角,并观察手术相关并发症的发生情况。

### 五、统计学方法

应用SPSS 19.0统计学软件(IBM公司,美国)分析数据,计量资料以均数 $\pm$ 标准差( $\bar{x}\pm s$ )表示,三组间VAS评分、Cobb角等数据的比较,采用单因素ANOVA分析;术前术后数据的比较,采用配对样本 $t$ 检验。以 $P<0.05$ 为差异有统计学意义。

## 结 果

三组均顺利完成手术,PKP组病人的手术时间、

出血量、住院时间分别为( $0.7\pm 0.1$ ) h、( $4.6\pm 1.6$ ) ml、( $2.4\pm 0.9$ ) d,经皮复位组的上述各项指标分别为( $1.6\pm 0.3$ ) h、( $60.8\pm 13.2$ ) ml、( $8.1\pm 1.9$ ) d,切开复位组各项指标分别为( $1.5\pm 0.3$ ) h、( $155.3\pm 53.3$ ) ml、( $9.9\pm 4.0$ ) d,各项指标三组间的数值比较,差异均有统计学意义( $P$ 均 $<0.05$ )。PKP组的手术时间、出血量、住院时间均显著低于其他两组;且经皮复位组的出血量、住院时间显著低于切开复位组;差异均有统计学意义( $P$ 均 $<0.05$ )。

病人均随访1年及以上。PKP组出现术后骨水泥渗漏9例,其中1例骨水泥渗漏至椎管,2例渗漏至椎间隙,6例骨水泥渗漏至椎旁静脉(其中1例沿静脉走行并向近心端弥散,骨水泥走行连续,术中行胸部透视未见脱落的骨水泥栓子),病人均无特殊不适,未予处理。经皮复位组有1例术后出现皮下血肿,在局部麻醉下行血肿清除,缝合伤口后愈合良好;2例病人术后随访可见钉道松动,病人无明显不适,术后1年复查时行内固定取出。切开复位组病人术后伤口延迟愈合5例,给予换药及营养支持治疗后伤口延迟愈合。

三组病人术后、术后3个月和末次随访时的VAS评分和Cobb角均较术前显著改善,差异均有统计学意义( $P$ 均 $<0.05$ ,表1)。PKP组术后、术后3个月和末次随访时的Cobb角均显著高于其他两组,差异均有统计学意义( $P$ 均 $<0.05$ ,表1)。

典型病例见图1~3。

## 讨 论

骨质疏松性胸腰椎爆裂骨折在临床上多见,由于病人合并骨质疏松,低能量损伤就可能致爆裂骨折<sup>[7]</sup>,经皮椎体成形术(PVP/PKP)被广泛应用于治疗此类骨折,并被证明可以取得良好的临床疗效<sup>[8]</sup>。临床上多采用TLICS评分<sup>[9]</sup>作为术式选择的关键参考指标,但该评分主要针对高能量损伤。本

表1 三组病人手术前的VAS评分和Cobb角比较( $\bar{x}\pm s$ )

组别	例数	VAS评分(分)				Cobb角			
		术前	术后	术后3个月	末次随访	术前	术后	术后3个月	末次随访
PKP组	40	7.0 $\pm$ 0.9	1.4 $\pm$ 0.8*	1.8 $\pm$ 0.6*	1.6 $\pm$ 0.6*	18.2 $\pm$ 2.2°	8.8 $\pm$ 2.2°*	9.1 $\pm$ 2.3°*	9.5 $\pm$ 2.6°*
经皮复位组	27	6.9 $\pm$ 1.0	1.6 $\pm$ 0.8*	1.7 $\pm$ 0.7*	1.5 $\pm$ 0.5*	17.8 $\pm$ 2.3°	6.5 $\pm$ 1.7°*	6.6 $\pm$ 1.9°*	6.7 $\pm$ 2.0°*
切开复位组	32	6.8 $\pm$ 1.0	1.4 $\pm$ 0.6*	1.6 $\pm$ 0.7*	1.5 $\pm$ 0.6*	18.0 $\pm$ 2.7°	6.3 $\pm$ 1.6°*	6.3 $\pm$ 1.6°*	6.3 $\pm$ 1.7°*
F值	-	0.223	0.431	1.013	0.065	0.174	22.821	21.075	22.431
P值	-	0.802	0.651	0.367	0.937	0.840	<0.001	<0.001	<0.001

注:与术前比较,\* $P<0.05$ ;与PKP组比较,\* $P<0.05$

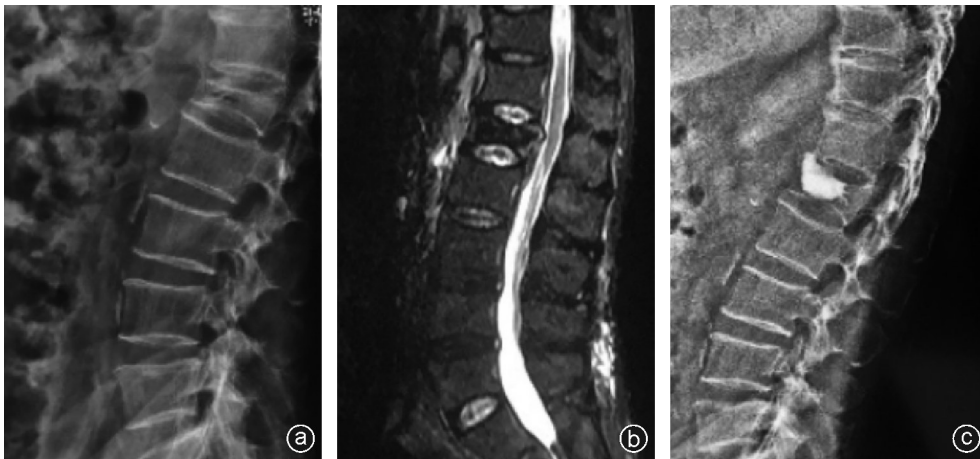

图1 病人,男,70岁,因外伤后腰背部疼痛活动受限3 d就诊,行PKP手术治疗 a:术前X线片示L<sub>4</sub>椎体前缘塌陷,椎体高度丢失,局部后凸畸形;b: MRI T<sub>2</sub>像可见L<sub>4</sub>椎体骨折,椎体后缘上部可见游离骨块突入椎管,硬膜囊未见明显压迫;c:术后X线片可见塌陷椎体高度有所恢复,局部后凸较术前有所改善,骨水泥填充良好,无明显渗漏

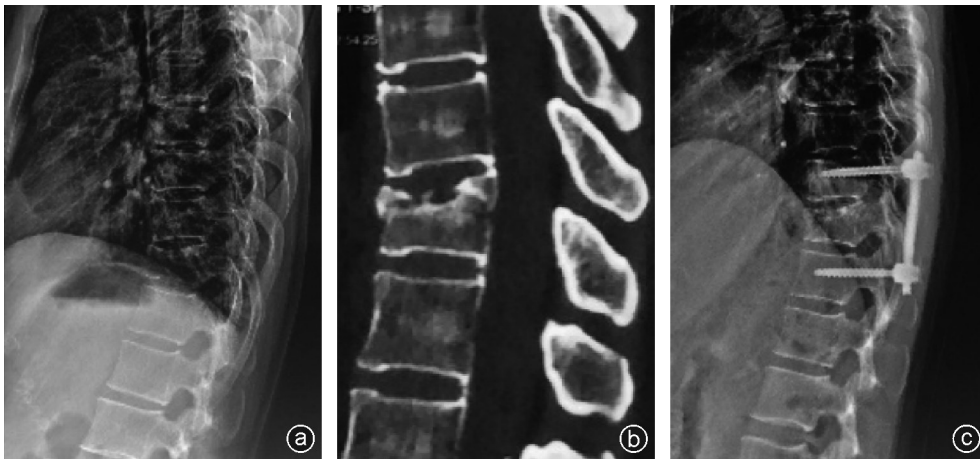


图2 病人,女,61岁,因外伤后腰背部疼痛2 d就诊,行微创经皮复位内固定术治疗 a:术前X线片可见T<sub>11</sub>椎体高度丢失,上终板塌陷显著;b:术前CT示T<sub>11</sub>椎体上终板骨折塌陷,前缘可见游离小骨块,椎体后壁受累;c:术后X线片示T<sub>11</sub>椎体上终板塌陷复位,椎体高度有所恢复

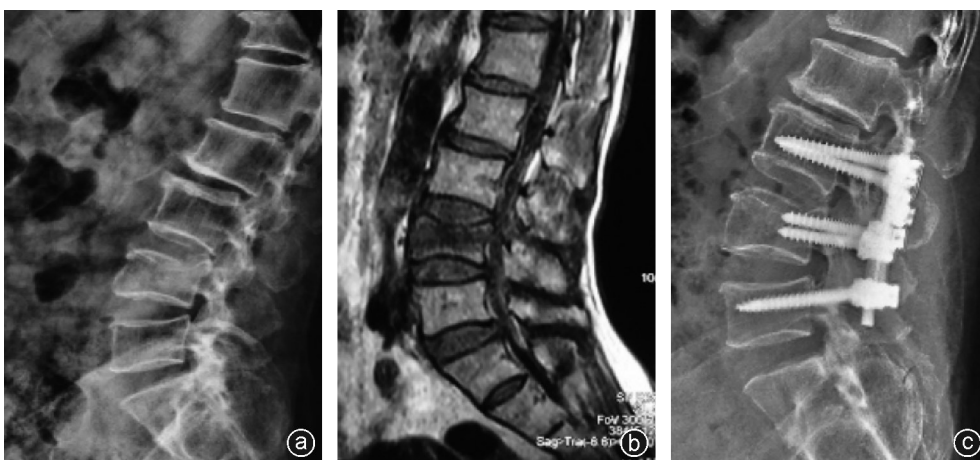

图3 病人,女,65岁,因外伤后腰背部疼痛活动受限4 d就诊,行切开复位植骨融合内固定术手术治疗 a:术前X线片示L<sub>4</sub>椎体上终板塌陷显著,椎体后缘可见游离骨块部分突向椎管;b:术前MRI示MRI T<sub>1</sub>像可见上终板中部塌陷显著,骨折线波及椎体后缘;c:术后X线片示L<sub>4</sub>椎体高度恢复,腰椎曲度良好

研究中,我们选择ASTLOF评分,从形态学改变、MRI检查、骨密度、临床表现四个方面评估病人实际情况,用以指导是否需要手术<sup>[3]</sup>,并基于此排除了合并神经损伤、骨折导致脊柱三柱损伤以及合并其他手术禁忌证的病人<sup>[10]</sup>。

由于骨水泥渗漏风险,爆裂性骨折一度被视为PKP手术的相对禁忌证<sup>[11]</sup>,但有学者通过手术技术的改良解决了这一问题。Yan等<sup>[12]</sup>提出了经横突-关节突移行部穿刺技术,通过单侧操作获得很好的骨水泥分布,进一步减少手术损伤及手术时间。杨惠林等<sup>[13]</sup>通过改良骨水泥注入技术降低了骨水泥渗漏发生率。杨智贤等<sup>[14]</sup>通过使用明胶海绵也降低了骨水泥渗漏的发生。随着技术手段的提升,PKP治疗爆裂性骨折的骨水泥渗漏风险可控。本研究也证实了PKP治疗爆裂性骨折的骨水泥渗漏风险可控,可利用该简单安全的手术方式治疗爆裂性骨折。尽管如此,PKP治疗爆裂性骨折仍存在骨水泥渗漏的风险,多数骨水泥渗漏病人无明显症状不需要特殊处理,但也可能导致神经损伤及肺栓塞、心内栓塞等严重后果,一旦发生需积极处理<sup>[15-17]</sup>。因此,PKP手术方式虽简单有效,但仍需严把手术指征,在围手术期做好充分准备,避免手术并发症给病人带来伤害。

为避免骨水泥渗漏,发展出微创经皮复位内固定术治疗合并骨质疏松的爆裂性骨折<sup>[18]</sup>。但对于骨质疏松病人行单纯钉棒固定容易导致钉棒的松动、断裂<sup>[19]</sup>,可采用骨水泥钉道强化增加钉道把持力,可在一定程度上预防该并发症的产生<sup>[20]</sup>,即便如此,依然不能完全避免钉道松动。而且,虽然该术式采用微创技术即可获取较为满意的临床疗效,但仍需全身麻醉。

与以上两种手术方式相比,传统的切开复位植骨融合内固定术的创伤较大,需通过加强围手术期管理,严格把握手术适应证。合并骨质疏松的骨折病人往往高龄,对骨折节段的活动度要求远远低于对稳定性的要求,对骨折节段的后柱植骨融合可增加局部稳定性<sup>[21]</sup>。选择切开手术可一并行后方关节突植骨融合,必要时同时使用骨水泥钉道强化技术,可显著改善骨质疏松病人中钉棒松动的问题,并且随访中椎体高度丢失更小,对于防止脊柱后凸畸形效果更佳。

从本研究结果中可以看出,无神经症状骨质疏松性胸腰椎爆裂骨折病人的住院目的为改善疼痛症状,三组病人术后VAS评分均较术前显著改善,PKP手术治疗在手术时间、出血量、住院时间方面均较其

他两种手术方式显示出优势,可以简单、快捷地缓解病人疼痛症状,取得良好的治疗效果;经皮复位组在手术时间、出血量、住院时间虽然也优于切开复位组,但同样需要全身麻醉,需要相似的术前准备及术后护理,因此“微创”效果不如PKP组,但其钉棒复位较其更佳;切开复位组的手术时间、出血量、住院时间同其他组比较,缺点明显,但随着手术技巧及围手术期管理水平的提高,即便高龄或合并其他内科疾病的病人仍然取得了良好的疗效,并未发生严重并发症。

而PKP手术在恢复椎体高度和生理曲度方面不如其他两种手术方式。对于三组术后Cobb角的结果分析提示钉棒复位效果优于球囊复位,虽然伤椎复位效果不影响术后VAS评分及手术效果,但由于本研究随访时间只有1年,因此暂无法阐明钉棒复位远期治疗效果是否更佳。之于末次随访Cobb角的维持,由于切开复位组行后方关节突植骨融合,取得了最佳的效果,本研究认为合并骨质疏松的病人尤其是高龄病人,处理单节段胸腰椎骨折时,对于脊柱稳定性的要求高于对活动度要求;然而本研究未就Cobb角的维持是否有利于长期疗效作评估,这也是我们下一步继续研究的内容。

虽然上述三种手术方式均可安全、有效地改善病人疼痛症状,避免卧床并发症,进一步提升病人生活质量,但在治疗无神经症状骨质疏松性胸腰椎爆裂骨折的手术方式选择上,仍需制定个性化的手术方案,充分评估病人病情及诉求,加强围手术期管理,避免手术并发症。

本文是小样本量的回顾性研究,在无神经症状骨质疏松性胸腰椎爆裂骨折的手术方案选择上或存在偏倚,仍需大样本量、随访时间更长的随机对照研究提高证据等级。

## 参 考 文 献

- [1] Yao R, Nishii K, Kito T, et al. A novel device to prevent osteoporosis by promoting bone metabolism using a newly developed double-loading stimulation with vibration and shaking [J]. *Okajimas Folia Anat Jpn*, 2019, 96(1): 13-21.
- [2] Zeytinoglu M, Jain RK, Vokes TJ. Vertebral fracture assessment: Enhancing the diagnosis, prevention, and treatment of osteoporosis [J]. *Bone*, 2017, 104: 54-65.
- [3] Xu Z, Hao D, He L, et al. An assessment system for evaluating the severity of thoracolumbar osteoporotic fracture and its clinical application: A retrospective study of 381 cases [J]. *Clin Neurol Neurosurg*, 2015, 139: 70-75.
- [4] Cheng X, Long HQ, Xu JH, et al. Comparison of unilateral versus bilateral percutaneous kyphoplasty for the treatment of patients

- with osteoporosis vertebral compression fracture (OVCF): a systematic review and meta-analysis[J]. *Eur Spine J*, 2016, 25(11): 3439-3449.
- [5] 何少奇, 汤呈宣, 唐小君, 等. 经皮内固定结合椎体成形术治疗骨质疏松性胸腰椎爆裂性骨折[J]. *中国骨伤*, 2016, 29(7): 593-598.
- [6] Ataka H, Tanno T, Yamazaki M. Posterior instrumented fusion without neural decompression for incomplete neurological deficits following vertebral collapse in the osteoporotic thoracolumbar spine[J]. *Eur Spine J*, 2009, 18(1): 69-76.
- [7] 梁德, 唐永超, 江晓兵, 等. 骨质疏松性椎体骨折分期、分型及治疗研究进展[J]. *中国脊柱脊髓杂志*, 2016, 26(3): 276-278.
- [8] Zhou T, Lin H, Wang H, et al. Comparative study on the biomechanics between improved PVP and traditional PKP in the treatment of vertebral peripheral wall damage - type OVCF [J]. *Exp Ther Med*, 2017, 14(1): 575-580.
- [9] Pneumatics SG, Karampinas PK, Triantafilopoulos G, et al. Evaluation of TLICS for thoracolumbar fractures[J]. *Eur Spine J*, 2016, 25(4): 1123-1127.
- [10] Jacobs C, Plöger MM, Scheidt S, et al. Erratum to: Three-dimensional thoracoscopic vertebral body replacement at the thoracolumbar junction[J]. *Oper Orthop Traumatol*, 2018, 30(5): 388.
- [11] Baerlocher MO, Saad WE, Dariushnia S, et al. Quality improvement guidelines for percutaneous vertebroplasty [J]. *J Vasc Interv Radiol*, 2014, 25(2): 165-170.
- [12] Yan L, Jiang R, He B, et al. A comparison between unilateral transverse process-pedicle and bilateral puncture techniques in percutaneous kyphoplasty [J]. *Spine (Phila Pa 1976)*, 2014, 39(26 Spec No.): B19-B26.
- [13] 杨惠林, 王根林, 姜为民, 等. 分次灌注骨水泥技术治疗 Kümmell 病[J]. *脊柱外科杂志*, 2012, 10(1): 22-24.
- [14] 杨智贤, 彭小忠, 卓祥龙, 等. 椎体成形术中注射明胶海绵预防骨水泥渗漏的临床观察[J]. *中国骨与关节损伤杂志*, 2014, 29(5): 479-480.
- [15] Cotten A, Dewatre F, Cortet B, et al. Percutaneous vertebroplasty for osteolytic metastases and myeloma: effects of the percentage of lesion filling and the leakage of methyl methacrylate at clinical follow-up[J]. *Radiology*, 1996, 200(2): 525-530.
- [16] Zhao Y, Liu T, Zheng Y, et al. Successful percutaneous retrieval of a large pulmonary cement embolus caused by cement leakage during percutaneous vertebroplasty: case report and literature review[J]. *Spine (Phila Pa 1976)*, 2014, 39(26): E1616-E1621.
- [17] Audat ZA, Alfawareh MD, Darwish FT, et al. Intracardiac leakage of cement during kyphoplasty and vertebroplasty: a case report [J]. *Am J Case Rep*, 2016, 17: 326-330.
- [18] He D, Wu L, Sheng X, et al. Internal fixation with percutaneous kyphoplasty compared with simple percutaneous kyphoplasty for thoracolumbar burst fractures in elderly patients: a prospective randomized controlled trial[J]. *Eur Spine J*, 2013, 22(10): 2256-2263.
- [19] Cimatti M, Forcato S, Polli F, et al. Pure percutaneous pedicle screw fixation without arthrodesis of 32 thoraco-lumbar fractures: clinical and radiological outcome with 36-month follow-up [J]. *Eur Spine J*, 2013, 22 Suppl 6(Suppl 6): S925-S932.
- [20] Elder BD, Lo SF, Holmes C, et al. The biomechanics of pedicle screw augmentation with cement [J]. *Spine J*, 2015, 15(6): 1432-1445.
- [21] 梁成民, 张伟, 刘彬, 等. 损伤单元矢状位非稳定区对称椎弓根系统内固定结合植骨融合术治疗胸腰椎骨折[J]. *中国修复重建外科杂志*, 2018, 32(7): 920-926.

(收稿日期: 2019-11-15)

(本文编辑: 陈姗姗)

**本文引用格式**

李涛, 郑永宏, 许正伟, 等. 三种术式治疗无神经症状骨质疏松性胸腰椎爆裂骨折的疗效比较[J]. *骨科*, 2020, 11(3): 210-215. DOI: 10.3969/j.issn.1674-8573.2020.03.006.