

后路减压固定治疗伴椎间盘突出下的颈椎骨折脱位

朱道平 刘克斌 黄奎

【摘要】 目的 探讨经后路减压复位椎弓根螺钉固定治疗伴椎间盘突出的下颈椎骨折脱位的疗效。**方法** 对 2009 年 6 月至 2012 年 9 月采用经后路减压复位椎弓根螺钉固定治疗伴椎间盘突出的下颈椎骨折脱位 18 例病例进行回顾性分析。**结果** 所有手术均顺利完成,共置入椎弓根螺钉 88 枚,平均手术时间为 2.7 h,平均出血量为 400 mL。所有患者均未因神经功能恶化或椎间盘突出而需要再次行前路手术。18 例患者术后平均随访 15 个月。复查 X 线片、CT 片示骨折脱位复位良好,椎间隙高度及颈椎生理弧度得到恢复。末次随访时,除 10 例 Frankel A 级患者以外,其余患者 Frankel 分级提高 1~2 级。**结论** 经后路减压复位椎弓根螺钉固定可适用于伴椎间盘突出的下颈椎骨折脱位,后路手术有利于复位,椎弓根螺钉技术具有良好的生物力学稳定性,能有效地恢复和维持颈椎的序列,同时避免了前路手术。

【关键词】 颈椎;骨折;椎间盘移位;内固定器

Posterior decompression with cervical pedicle screw system for lower cervical fractures and dislocation with disc herniation. ZHU Daoping*, LIU Kebin, HUANG Kui. * Department of Orthopaedics, the People's Hospital of Gonggan County, Gonggan 434300, China

Corresponding author: LIU Kebin, E-mail: liukb@sina.com

【Abstract】 Objective To evaluate the effectiveness of posterior decompression with cervical pedicle screw system for cervical fracture-dislocations with traumatic disc herniation. **Methods** From June 2009 to September 2012, a retrospective analysis was done on 18 patients with cervical fracture-dislocations and traumatic disc herniation subject to posterior decompression with cervical pedicle screw system. **Results** 18 cases were successfully operated and 88 screws were exactly implanted in the cervical pedicle. The average operative time was 2.7 h. The average blood loss during the operation was 400 mL. All patients had no neurological deterioration or protrusion of the intervertebral disc, and no anterior re-operation was done. The average follow-up period was 15 months. All patients had satisfactory reduction as well as disc height and cervical lordosis restored. At final follow-up, all patients obtained improvement of neurological function by 1 Frankel grade, except 10 patients with Frankel A. **Conclusion** Posterior decompression with cervical pedicle screw system was suitable for cervical fracture-dislocations with traumatic disc herniation. The posterior approach is beneficial for reduction and biomechanical stability. The internal fixation of pedicle screws can effectively restore and maintain cervical lordosis, and anterior surgery can be avoided.

【Key words】 Cervical vertebrae; Fractures, bone; Intervertebral disk displacement; Internal fixators

下颈椎骨折脱位的最佳手术方式仍然存在争议^[1]。以往对于伴有创伤性椎间盘突出的病例,因考虑到椎间盘可能在复位时脱入椎管,往往采用前路手术^[2]。近年来,随着颈椎椎弓根螺钉固定的应用,临床上已经开始应用单纯后路手术来治疗下颈椎骨折脱位^[3,4]。我院于 2009 年 6 月至 2012 年 9 月,采用经后路减压复位椎弓根螺钉固定治疗伴椎间盘突出的下颈椎骨折脱位 18 例,疗效满意,现

报告如下。

资料与方法

一、一般资料

本组 18 例,男 12 例,女 6 例;年龄 25~61 岁,平均 45 岁。其中摔伤 6 例,其他均为交通伤。受伤至入院时间 5 h~2 d。损伤部位:C_{3,4} 4 例,C_{4,5} 6 例,C_{6,7,8} 例。受伤机制:屈曲压缩型损伤 6 例,牵张伸展型 5 例,屈曲伸展型 5 例,屈曲旋转型 2 例。18 例患者 6 例双侧关节突脱位,12 例单侧关节突脱位。骨折类型按 Denis 分类:压缩性骨折 4 例,爆裂性骨折 11 例,全部合并脱位;泪滴样骨折 2 例,其中

doi:10.3969/j.issn.1674-8573.2014.02.010

作者单位:434000 湖北荆州,公安县人民医院骨科(朱道平);
长江大学附属第一医院骨科(刘克斌、黄奎)

通信作者:刘克斌,E-mail:liukb@sina.com

1 例合并脱位;脊髓或后柱损伤 1 例,合并脱位;术前神经功能障碍按 Frankel 分级,其中 A 级 10 例, B 级 4 例, C 级 3 例, D 级 1 例。

二、术前准备及治疗

完成颈椎正侧位 X 线片、颈椎 CT 及三维重建、颈椎 MRI 检查。创伤性椎间盘突出即颈椎 MRI 显示脱出椎间盘位于上位脱位椎体后下角与下位椎体后上角之间并压迫硬膜囊或神经根。根据颈椎 X 线片及 CT 测量椎弓根外展角度和椎弓根钉长度。对于 8 h 内入院并伴有神经功能障碍患者给予甲强龙冲击治疗。所有清醒患者均行颅骨牵引,严格监测患者神经功能情况,并根据床边 X 线片情况调整牵引重量和角度。术前向患者及家属告知病情及手术风险,后路手术后可能因椎间盘未能复位导致神经功能恶化需前路手术。

三、手术方法

手术采用全身麻醉,患者取俯卧位,头部置于 Mayfield 头架,应用颅骨轴向牵引。取颈后正中纵形切口,按手术需要的节段,充分显露侧块至其外侧缘,应用 2 把巾钳分别固定在脱位上下椎体棘突并逐渐牵开复位,如复位困难则使用高速磨钻切除下位椎体上关节突尖端辅助复位。一旦复位完成,在上关节突关节面基底上缘用 2 mm 磨钻开口,自孔底探找颈椎椎弓根开口,保持手锥内倾角并平行于上终板前进。手锥前进过程中感觉到手钻底及四周均位于颈椎椎弓根内的松质骨中,深度不超过 26 mm, C 型臂 X 线机透视观察螺钉置入情况。于损伤节段上下方 1~2 个节段置钉,选择合适的纵向连接棒,将其预弯成前凸置入、利用固定棒复位后拧紧螺帽,连接横向连接器。用高速磨钻行关节突及侧块去皮质化,取自体髂骨或异体松质骨植骨,创面放置引流管,逐层关闭切口。

四、术后处理

麻醉清醒后,即刻观察患者神经功能状况。术后常规应用激素、脱水剂、抗生素及营养神经药物治疗。如患者情况允许术后第 2 天即可坐起,颈托外固定 1 个月。术后 1 周复查颈椎 X 线片、CT 及 MRI 片,观察颈椎复位、椎间隙高度、力线恢复情况并重点评估椎间盘复位及脊髓受压情况。

五、随访及疗效评价方法

术后 3、6、12 个月复查,1 年后每 6 个月复查 1 次。随访内容包括:术后并发症,采用 Frankel 分级评价神经功能恢复情况。骨性愈合标准为:颈椎 X 线片示椎体骨折线模糊。植骨融合标准为:颈椎

过伸过屈侧位 X 线片上融合节段椎间角度变化小于 2° 或融合节段棘突间活动度小于 2 mm。

结 果

所有手术均顺利完成,平均手术时间为 2.7 h,平均出血量为 400 mL。共置入椎弓根螺钉 88 枚。4 例在骨折相邻上下节段出现置钉困难、钉道出血,用骨蜡封闭后改为侧块螺钉固定。术中无脊髓、神经根及椎动脉损伤,骨折脱位复位满意,术后检查无神经功能损伤加重病例。术后 1 周复查 X 线片、CT 示骨折脱位复位良好,椎间隙高度及颈椎力线恢复,88 枚椎弓根螺钉有 5 枚发生偏移,但未侵犯椎管和椎动脉,其余均位于椎弓根内。MRI 显示:12 例患者骨折脱位复位后,突出椎间盘完全复位,脊髓及神经根无压迫,6 例患者突出椎间盘基本复位,脊髓及神经根无明显压迫。所有患者均未因神经功能恶化而需要再次行前路手术。18 例患者术后平均随访 15 个月。末次随访时,除 10 例 Frankel A 级患者以外,其余患者 Frankel 分级提高 1~2 级。1 例患者出现螺钉松动,1 例患者复位丢失,该 2 例患者均在术后 6 个月达到骨性愈合,未行特殊处理。其余患者随访复查 X 线片示骨折脱位愈合良好,植骨均获骨性融合,颈椎序列良好,无假关节、骨不连发生,椎体间高度、生理曲度及颈椎稳定性维持良好,无螺钉脱出及内固定断裂。

典型病例:55 岁男性患者,摔伤后 $C_{4,5}$ 骨折脱位、双侧关节突交锁、 C_3 关节突、 C_5 棘突骨折,感颈部疼痛伴双上肢麻木、无力,神经功能 Frankel B 级。术前 MRI 片示 $C_{4,5}$ 创伤性椎间盘突出,椎管占位。患者受伤后 5 d 全身麻醉下经后路减压复位椎弓根融合固定。术后复查 MRI 示椎间盘复位,椎间高度恢复,椎管内无压迫。术后 12 个月复查神经功能恢复至 C 级。术前、术后影像学检查见图 1。

讨 论

下颈椎骨折脱位常伴关节突绞锁,约占所有颈椎损伤的 50% 以上^[5]。另外,下颈椎骨折脱位因后纵韧带及纤维环的破坏常导致创伤性椎间盘突出,以往报告其发生率高达 40%。创伤性椎间盘突出进一步压迫脊髓或神经根,增加了复位时神经功能再次损伤可能。有报道指出 68 例颈椎损伤,1 例患者在后路椎板间融合固定后出现神经功能损伤加重。亦有报道 3 例颈椎骨折神经功能损伤加重病例包括:闭合性复位后 1 例,开放手术后 1 例,转运患

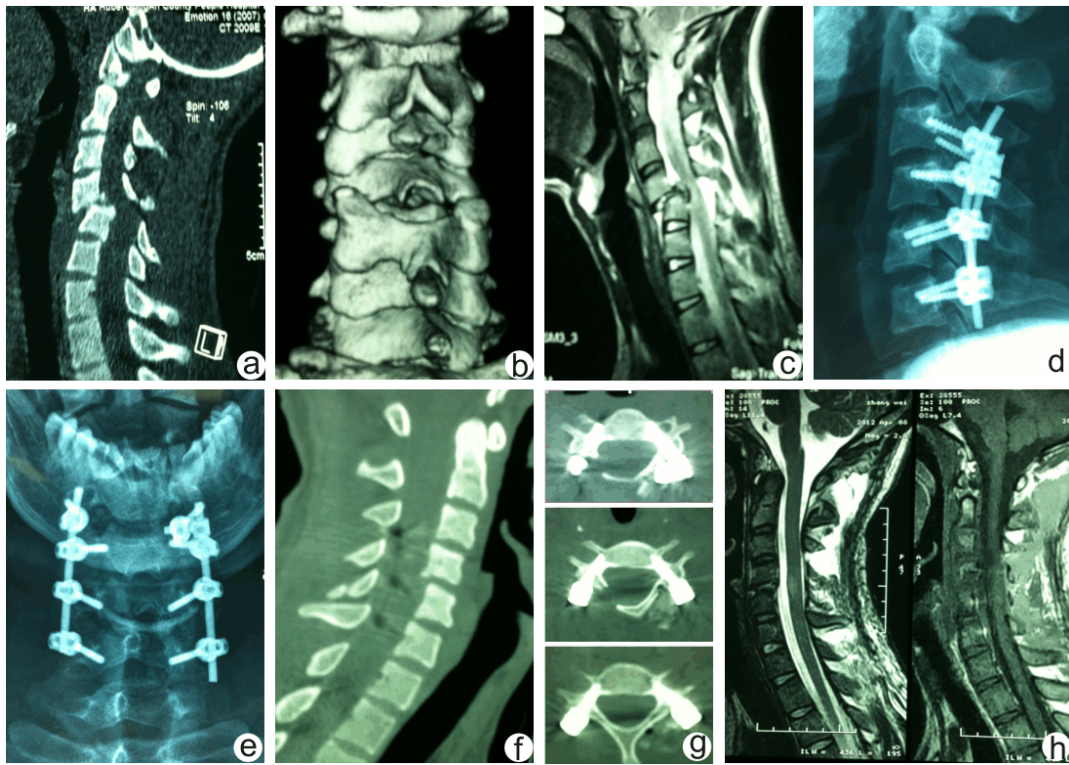


图 1 a、b:术前颈椎侧位 CT 示 C_{4,5}骨折脱位、双侧小关节交锁、C₃ 关节突、C₅ 棘突骨折;c:术前颈椎 MRI 示 C_{4,5}脱位,伴损伤性椎间盘突出压迫脊髓、脊髓内出血高信号;d、e:术后 X 线、CT 复查后路 C_{3~6} 固定融合,颈椎序列恢复良好,椎间高度恢复;f:术后 CT 示椎弓根螺钉位置满意;g、h: MRI 提示椎间盘复位,椎间高度恢复,椎管内无压迫

者时 1 例。上述两组报道均行影像学或手术探查后证实是因创伤性椎间盘突出导致神经功能恶化。

关于在复位后创伤性椎间盘突出与神经功能恶化的关系仍存在争议。Vaccaro 等^[6]对 11 例颈椎骨折脱位患者在闭合复位后进行 MRI 检查,发现 MRI 上的椎间盘突出并不能预测神经功能恶化的发生,11 例患者在复位后均未发生神经功能恶化。Rizzolo 等^[7]对 55 例颈椎骨折脱位患者进行 MRI 检查发现 54% 的患者伴有创伤性椎间盘突出,在复位后均未发生神经功能恶化。本组 18 例患者在后路复位固定后均未发生神经功能恶化,复查 MRI 提示椎间盘组织复位良好。创伤性椎间盘突出并不是导致神经功能恶化的唯一因素,其他因素还包括:脊髓出血、血流动力学不稳定、不恰当的复位和固定。

彻底减压、恢复椎间高度和颈椎正常序列、维持颈椎即刻和长期稳定性是治疗下颈椎骨折脱位的基本原则。虽然前路手术的优势是能相对简便地处理椎间盘以达到直接、彻底的减压效果,但对于存在后柱小关节绞锁的患者单纯前路手术往往难以复位,另外前路手术虽可提供即刻稳定性,但随访后脊柱稳定性常会丢失,术后需辅以外固定,影响患者的早

期活动。有学者采用先行前路椎间盘切除,再行后路复位内固定,最后行前路固定。然而,这样加重了手术创伤,而且在变换体位时增加神经功能损伤的可能。值得注意的是此类患者往往全身情况较差,进行传统的前-后-前路手术增加了全身并发症的风险,不利于患者术后恢复。本组病例一期直接行单纯后路椎弓根钉内固定能够达到以下治疗效果:①可以有效还纳椎间盘;②恢复椎间隙高度;③矫正后凸畸形;④解除脊髓压迫,改善神经功能^[8]。通过正确的纵向牵引可使椎间盘还纳,恢复椎间隙高度,并采用椎弓根钉内固定维持椎间隙高度,后纵韧带的张力可辅助椎间盘还纳并加以维持,使术后椎间盘不易向后突出压迫脊髓,为神经功能的恢复提供了良好的条件。另外,椎弓根钉较侧块螺钉具有更高的生物力学强度,可维持矫正后的颈椎曲度,使术后颈椎不易再次出现后凸畸形,有助于提拉复位及植骨的良好融合,而且具有纵向撑开和压缩功能。许多学者一致认为,侧块螺钉仅能固定后柱,骨质疏松或侧块骨折患者均不能使用;而后路椎弓根钉系统能固定三柱,生物力学强度足够稳定^[9]。非常适合于严重复杂颈椎骨折的手术治疗^[10,11]。曾有报道

40 例伴创伤性椎间盘突出的颈椎骨折脱位病例,所有患者均行单纯后路复位椎弓根融合固定,术后未见神经功能恶化病例,骨折脱位椎间隙高度和力线得到良好恢复,作者强调了应用术中轴向牵引和良好复位技术的重要性。本组病例无神经功能恶化出现。

后路手术适应证:颈椎骨折脱位,不论屈曲压缩或分离屈曲,有无关节交锁,可合并脊髓损伤。此类损伤虽可经颅骨牵引而复位,但由于棘上韧带、棘间韧带、黄韧带、后纵韧带等损伤,后期颈椎常失去稳定性,或椎体骨折愈合但失去前方高度而致颈椎反曲,都可以引起脊髓进一步损害,故可选择切开复位内固定,以保持颈椎稳定性。

椎板切除减压的适应证:椎板骨折下陷压迫脊髓,进行椎板切除的另一考虑是探查并治疗脊髓损伤。颈椎骨折脱位一旦复位后,对脊髓已减压,但对脊髓肿胀及内部变化,则仍未减压,如对其进行局部冷疗或切开硬膜软膜减压,则需切除椎板。应限于全瘫及严重不全瘫。对陈旧性颈椎骨折脱位,由于椎体前骨桥连接已不能复位,但椎弓对脊髓有压迫者,亦可切除压迫的椎板进行减压。此类情况,脊髓受压还来自脊髓前方的椎体,需视何处压迫较重,则行该处减压。长节段椎管狭窄及压迫,需行后路切开减压固定。

经后路减压复位椎弓根融合固定相对其他手术入路及固定方式更适用于伴椎间盘突出的下颈椎骨折脱位,后路手术有利于复位,椎弓根螺钉技术具有良好的生物力学稳定性,能有效解除绞锁、恢复和维持颈椎的序列,同时避免了二期前路手术,远期疗效有待进一步观察。

参 考 文 献

- [1] Lee JY, Nassr A, Eck JC, et al. Controversies in the treatment of cervical spine dislocations. *Spine J*, 2009, 9(5):418-423.
- [2] Dvorak MF, Fisher CG, Fehlings MG, et al. The surgical approach to subaxial cervical spine injuries;

an evidence-based algorithm based on the SLIC classification system. *Spine (Phila Pa 1976)*, 2007, 32(23):2620-2629.

- [3] 贺永雄,刘斌,邢文华,等. 单纯后路颈椎椎弓根钉棒系统内固定治疗下颈椎骨折脱位. *中华创伤骨科杂志*, 2011, 13(4):378-380.
- [4] Abumi K, Shono Y, Kotani Y, et al. Indirect posterior reduction and fusion of the traumatic herniated disc by using a cervical pedicle screw system. *J Neurosurgery*, 2000, 92(1 Suppl):30-37.
- [5] 曲延镇,王玉龙,郭晓东,等. 单纯后路椎弓根钉内固定治疗下颈椎骨折脱位. *中华骨科杂志*, 2013, 33(10):990-996.
- [6] Vaccaro AR, Falatyn SP, Flanders AE, et al. Magnetic resonance evaluation of the intervertebral disc, spinal ligaments, and spinal cord before and after closed traction reduction of cervical spine dislocations. *Spine (Phila Pa 1976)*, 1999, 24(12):1210-1217.
- [7] Rizzolo SJ, Piazza MR, Cotler JM, et al. Intervertebral disc injury complicating cervical spine trauma. *Spine (Phila Pa 1976)*, 1991, 16(6 Suppl):S187-S189.
- [8] Abumi K, Ito M, Sudo H. Reconstruction of the subaxial cervical spine using pedicle screw instrumentation. *Spine (Phila Pa 1976)*, 2012, 37(5):E349-E356.
- [9] Nakashima H, Yukawa Y, Ito K, et al. Posterior approach for cervical fracture-dislocation with traumatic disc herniation. *Eur Spine J*, 2011, 20(3):387-394.
- [10] Liu Y, Hu JH, Yu KY. Pedicle screw fixation for cervical spine instability: clinical efficacy and safety analysis. *Chin Med J (Engl)*, 2009, 122(17):1985-1989.
- [11] 郭继东,侯树勋,史亚民,等. 后路减压复位椎弓根螺钉内固定治疗难复性下颈椎骨折脱位的疗效评价. *中国矫形外科杂志*, 2010, 18(10):821-824.

收稿日期:2013-12-19